Aus der II. Medizinischen Klinik der Universität München.
Direktor: Professor Dr. A. Schittenhelm.

Das Elektrokardiogramm bei Urämie und Hypertonie.

Inaugural-Dissertation

zur Erlangung der Doktorwürde in der gesamten Medizin
verfasst und einer
Hohen Medizinischen Fakultät der Bayerischen
Ludwig-Maximilians-Universität zu München
vorgelegt von

Nikolaus Kadenas.

Aus der II. Medizinischen Klinik der Universität München.
Direktor: Professor Dr. A. Schittenhelm.

Das Elektrokardiogramm bei Urämie und Hypertonie.

Inaugural-Dissertation

zur Erlangung der Doktorwürde in der gesamten Medizin
verfasst und einer
Hohen Medizinischen Fakultät der Bayerischen
Ludwig-Maximilians-Universität zu München
vorgelegt von

Nikolaus Kadenas.

Gedruckt mit Genehmigung der Universität

Referent: Professor Dr. A. Schittenhelm

R. UNIV.
BIBLIOTHEEK
LEIDEN

Meinen lieben Eltern gewidmet

Digitized by the Internet Archive
in 2026

https://archive.org/details/IA41554006_0113

Das Elektrokardiogramm bei Urämie und Hypertonie.

Es ist bekannt, daß die Elektrokardiographie die besten Dienste für die Diagnose, Prognose und Therapie der Herzkrankheiten leisten kann, wenn sie als Hilfsmethode neben der Klinik gewertet wird.

Aber die Elektrokardiographie ist auch die beste Methode für die Diagnose von Herzschädigungen und allgemeinen Erkrankungen des Organismus, bei welchen das Herz scheinbar beteiligt ist.

In diesen Zuständen, bei welchen man klinisch keine oder ganz wenige Zeichen für die Herzerkrankung findet, ist das Elektrokardiogramm oft die einzige Methode, mit der der Arzt die Herzschädigung entdeckt. Eindrucksvoll ist die Diagnose der Herzmuskelerkrankungen, welche bei verschiedenen Infektionskrankheiten (Angina, Typhus, Grippe, Erysipel) oder bei toxischen Zuständen (Diphtherie, Digitalis) vorkommen und die nur mit dem Elektrokardiogramm sichtbar werden.

Dasselbe gilt auch bei Urämie und Hypertonie.

Bei diesen Zuständen findet man Veränderungen im Elektrokardiogramm, die denjenigen der Herzmuskelerkrankungen gleich sind.

Und deshalb sprechen wir zuerst über die Veränderungen im Elektrokardiogramm bei Herzmuskelerkrankungen.

Die Forschung der zwei letzten Jahrzehnte hat sich ganz besonders erfolgreich der Analyse der Formveränderungen des Elektrokardiogramms bei Herzmuskel- und Gefäßerkrankungen zugewandt und hat uns gänzlich neue Einblicke in die pathophysiologischen Vorgänge der Myokardschäden eröffnet, die in ihrer praktischen Bedeutung den Wert der elektrokardiographischen Untersuchung bei Rhythmus und Leistungsstörungen übertreffen.

Nach Boden kann man die Formveränderungen des Elektrokardiogramms bei Herzmuskelerkrankungen in drei Hauptgruppen unterteilen, wobei zu bemerken ist, daß die Abgrenzung weder elektrokardiographisch, noch klinisch eine scharfe sein kann.

1. Atypische EKGe durch intraventrikuläre Reizleistungsstörungen als Folge organischer Schädigung des Herzmuskels.

   Klinisch. Der einseitige komplette Schenkelblock; der doppelseitige partielle Schenkelblock (früher Astblock).

2. Atypische EKGe durch Formveränderungen des Zwischenstückes und der Nachschwankung.

   Klinisch. Myokarditis, Endokarditis, Coronarinsuffizienz, bei Asthma cardiale, Angina pektoris. Hockdruck und chronische Herzfehler.

3. Atypische EKGe durch koronare Welle, kornares T, tiefe Q-Zacke.

   Klinisch. Thrombose und Embolie eines Kranzgefäßes. Herzinfarkt.

Die Reizleitungsstörungen als konstant nachweisbarer Befund stellen ausnahmslos ein Symptom einer ernsten Erkrankung des Herzmuskels oder der Gefäße dar.

Als weiteres Kennzeichen der vorliegenden Myokardschädigung stellen wir bei einzelnen EKGen eine Verbreiterung der Hauptschwankung, Verlängerung der Kammer-Aktivierungszeit und Niedervoltage fest.

Häufiger und praktisch wichtiger als diese Zeichen sind atypische Kammer-EKGe durch Formveränderungen des Zwischenstückes und der Nachschwankung.

Senkung des Zwischenstückes allein oder in Verbindung mit Abflachung oder Negativwerden der Nachschwankung in Abl. 1 und 11 spricht für Schädigung des Herzmuskels überwiegend im Spitzenteil bzw. in der linken Kammer.

Senkung des Zwischenstückes allein oder in Verbindung mit Abflachung oder Negativwerden der Nachschwankung in Abl. 111 und 11 scheint für Schädigung der Basis bzw. der rechten Kammer charakteristisch zu sein. Als häufige Ursache für diese Formveränderungen nehmen wir an:

1. Schädigung des Herzmuskels entzündlicher, toxischer oder medikamentöser Natur, z. B. Gelenkrheumatismus, Angina, Grippe, Typhus, Diphtherie, Basedow, Digitalis usw.
2. Durchblutungsstörungen des Koronarkreislaufs oder Ernährungsstörungen des Herzens durch Massezunahme der Kammermuskulatur.

Unter Durchblutungsstörungen des Koronarkreislaufs verstehen wir eine relative Durchblutungsstörung der koronaren Strombahn, die eintritt, wenn der Blutzustrom aus der Aorta ungenügend wird oder wenn die Kranzgefäße in ihrer physiologischen Anpassungsfähigkeit an die jeweilige Herzarbeit infolge bleibender Verengerung oder durch vorübergehende Spasmen versagen (B o d e n).

Wir wissen, daß die bei Hockdruck und Aorteninsuffizienz auftretende Linksform allein auf Lage und Formveränderung des linkshypertrophischen Herzens beruhen kann.

Treten aber zu den Zeichen der Linksform eine Senkung des Zwischenstückes oder eine deformierte Nachschwankung in 2 Ableitungen, so kann man im Zweifel sein, ob diese Formveränderung zu der Annahme einer Koronarinsuffizienz zwingt, oder als ein elektromotorisches Überwiegen der stark hypertrophischen linken Kammer zu deuten ist. Der klinische Befund wird dann für die Diagnose entscheidend sein. Das Zwischenstück und die Nachschwankung ist ein viel empfindlicherer Indikator für eine Schädigung des Herzmuskels als die Hauptschwankung.

Wenn die negative oder flache Nachschwankung in Ableitung III bei Querlage bzw. bei Steilstellung des Herzens vorkommt, dann ist das ohne pathologische Bedeutung. Auch bei Anasarka und bei Myxödem kann die Nachschwankung in allen Ableitungen stark abgeflacht erscheinen. Die Elektrokardiographie ist die einzige Methode, welche uns einen direkten Einblick in das pathologische Geschehen im Myokard gewährt. Die Störungen der Reizbildung und Reizleitung, welche die Erkrankung des Herzmuskels so oft begleiten, deuten unmittelbar nun auf eine Schädigung des spezifischen Muskelsystems hin und lasesn lediglich an die Möglichkeit oder Wahrscheinlichkeit einer Miterkrankung des

Arbeitsmyokards denken, ohne darüber etwas bestimmtes auszusagen. Einen direkten Hinweis auf das pathologische Verhalten des Gesamtmyokards gibt uns dagegen die Nachschwankung, deren Form und Größe normalerweise von der Dauer der Erregung und der Art ihrer Rückbildung im Herzmuskel bestimmt wird, und die mithin auch durch ausgedehnte Läsionen des Myokards eine deutliche Beeinflussung erfährt. Vielleicht noch empfindlicher als die T-Zacke ist das Zwischenstück gegen pathologische Veränderungen im Herzmuskel.

Das erste Anzeichen einer Myokardläsion ist zumeist eine Abflachung der T-Zacke, so daß diese unter normalen Bedingungen etwa doppelt so hoch als die Vorhofzacke, nunmehr niedriger als diese erscheint. Im weiteren Verlauf wird die Nachschwankung isoelektrisch bis schließlich eine Umkehr zur Negativität erfolgt.

Sehr häufig ist die Depression von einer kleinen Endhebung, so daß eine diphasische T-Zacke entsteht. Meistens erfolgt mit der Depression der T-Zacke ein Tieftreten des Zwischenstückes, gemessen an der Lage der unmittelbar vorangehenden P—R-Strecke.

Wenn die Depression des Zwischenstückes mehr als 1 mm beträgt, so muß sie als pathologisch angesehen werden. Diese Veränderungen sind als ein wichtiges Zeichen entweder einer anatomischen oder einer ernsten funktionellen Schädigung des Herzmuskels aufzufassen, insbesondere dann, wenn sie eine dauernde Erscheinung darstellen (D r e s l e r - W e b e r).

In der jüngsten Zeit hat die Q-Zacke große Bedeutung für die Diagnose Myokarderkrankungen und besonders des Herzinfarktes erlangt. Diagnostischen Wert gewinnt die Q-Zacke erst dann, wenn ihre Größe über das gewöhnliche Maß hinausgeht, und besonders in der I. und III. Ableitung. Kleine Ausschläge der Anfangsschwankung (Niedervoltage EKG) haben auch bei der Beurteilung der Myokardschäden große Bedeutung, aber nur dann, wenn Q—R—S in keiner Ableitung die Größe von 5 mm überschreitet. Dieses Symptom wird am häufigsten als Begleiterscheinung einer

schweren Coronarsklerose angetroffen, insbesondere dann, wenn sie zur Infarktbildung im Herzmuskel geführt hat.

Kleine Ausschläge finden sich ferner häufig bei Perikardialergüssen und bei Herzbeutelverwachsung, desgleichen bei Pleuraergüssen und bei mächtigen Hautödemen, wenn sie sich bis auf die Brustwand erstrecken, außerdem bei akuten oder chronischen Infektionen, bei malignen Erkrankungen mit schwerer Anämie, welche zu Kachexie führen, sowie bei Myxödem, besonders was die Vorhofzacke und Nachschwankung betrifft. Auch bei Angina pectoris (Koronarspasmen, Koronarsklerose) finden wir ähnliche Veränderungen im EKG wie bei organischen Myokardschäden. Diese Veränderung im EKG tritt immer dann auf, wie experimentelle Untersuchungen ergeben haben, wenn ein Mißverhältnis zwischen dem Sauerstoffbedarf des Herzmuskels und seiner Blutversorgung besteht, z. B. bei Paroxysmalertachykardie oder Anämie.

Ähnliche Veränderungen wie bei Herzinfarkt (hoher Abgang des Zwischenstückes, koronares T) können auch bei Perikarditis auftreten, die eine häufige Komplikation des Herzinfarktes darstellt und dessen Kennzeichen im EKG zu verdunkeln vermag. Für die Unterscheidung beider Zustände ist zu beachten, daß bei der Perikarditis eine Erhöhung des Zwischenstückes in allen Ableitungen wahrgenommen wird, auch kommt es dabei nicht zur Ausbildung einer tiefen Q-Zacke in den Extremitätenableitungen (Unterscheidung von Myokardschaden).

Diese Veränderungen haben hier Bedeutung für uns, weil die Perikarditis eine häufige Komplikation der Urämie darstellt, doch tritt diese Komplikation in den letzten Tagen vor dem Tode auf und wird meistens nur bei der Sektion festgestellt.

Abgesehen von der Art der Erregungsausbreitung im Herzen und von Tonus der Herznerven (Einthoven, Rothberger und Winterberg) wird die Form der T-Zacke beeinflußt:

1. Durch die Herzlage. Eine Querlagerung des Herzens kann eine negative T-Zacke in Ableitung III, ein Zwerchfelltiefstand mit median gestelltem Herzen eine sehr niedrige T-Zacke in I hervorrufen.

2. Von der Beschaffenheit der Hautdecke. Nicht nur beim voll ausgebildeten Myxödem, sondern auch bei der trockenen, schilfrigen Haut des chronisch dekompensierten Herzkranken können die T-Zacken sehr niedrig sein.
3. Ergüsse im Thorax, Hautödeme, besonders aber Perikardialergüsse bewirken zugleich mit einer Verkleinerung aller Zacken auch das Auftreten kleiner, oft auch abnorm geformter T-Zacken.
4. Auch die Hypertrophie des Herzens kann Veränderungen der Endschwankung bewirken, so daß sie eine der Anfangsschwankung entgegengesetzte Richtung annimmt.
5. Bei jeder Beurteilung einer Endschwankung muß auch an eine Digitaliswirkung gedacht werden.
   Die abnormen niedrigen T-Zacken können in fünf Gruppen geteilt werden (S c h e r f):
   a) die abnorm niedrige T-Zacke,
   b) Vollständiges Fehlen der T-Zacke,
   c) Diphasische T-Zacke,
   d) Negative T-Zacke,
   e) Hochpositive T-Zacke (Koronarthrombose).

Hat man die Gelegenheit, das EKG während der Ausbildung einer Myokardschädigung dauernd zu kontrollieren, dann kann man manchmal beobachten, daß die T-Zacke allmählich niedriger, dann unsichtbar und schließlich negativ wird.

Neben all diesen Veränderungen kann als der elektrokardiographische Ausdruck einer Schädigung des Herzmuskels auch noch als meist weniger augenfällige Abweichung die Systolendauer verlängert gefunden werden (M i ß k e).

Tabelle zur Myokardschädigung nach Uhlenbruck.

Indirekte Zeichen d. h. Schädigung des Reizleitungssystems		Direkte Zeichen d. h. Schädigung des Herzgefäßapparates und Myokards	
Störungen der Reizbildung	Störungen der Reizleitung	Gefäß-Schädigungen	Myokard-Schädigungen
1. Vorhofflattern	Vorübergehend bei Myokarditis	Koronarwelle (Koronarthrombose)	Negative T-Zacke in 1 bis 2 Ableitungen (Myodegeneratio, toxische Myokardschädigung)
2. Vorhofflimmern	Dauernd bei Myodegeneratio	Veränderungen des S—T-Stückes (Myodegeneratio)	Veränderungen des S-T-Stückes (Myodegeneratio)
3. Kammerflimmern	A—V-Überleitungshemmung	Negative T-Zacke (Koronarinsuffizienz und Thrombose)	Kleine EKG (Myodegeneratio, Ödeme, Perikarditis)
4. Extrasystolen verschiedenen Ursprungs	A—V-Block	Tiefes Q-3 (Koronarinsuffizienz u. Thrombose)	Verlängerung der Herzsystole (Myodegeneratio)
	Schenkelblock	Tiefes Q-1 (Vorderwandinfarkt)	
	Astblock		
	Interventrikularblock.		

Die Digitalis ändert auch das Aussehen des Zwischenstückes und der T-Zacke. Das Zwischenstück wird unter die Nullinie gesenkt. Diese Senkung kann sehr beträchtliche Grade erreichen.

Bleibt die T-Zacke, was nicht selten vorkommt, unverändert, so steigt das Zwischenstück, das tief unten beginnt, mit einer muldenförmigen Krümmung steil zur T-Zacke an.

Sehr oft ist auch die T-Zacke verändert. Eine positive T-Zacke kann verschwinden, biphasisch oder negativ werden, in anderen Fällen kann eine vorher negative T-Zacke positiv werden (bei Rechts- oder Linkshypertrophiekurven).

Die Veränderungen können bis zu 3 Wochen nach dem Aussetzen der Digitalisdarreichung anhalten (Dresler-Scherf).

Ähnliche Veränderungen, wie die eben bei Herzmuskelerkrankungen beschriebenen, findet man auch bei Urämie und Hypertonie.

Auf diese Veränderungen imElektrokardiogramm hat Becher schon in einer kleinen Mitteilung in der Klinischen Wochenschrift 1934 aufmerksam gemacht (Veränderungen im EKG bei Niereninsuffizienz und über Urämie bei Herzinsuffizienz).

Nach Becher findet man gar nicht selten bei Niereninsuffizienz und echter Urämie Veränderungen im Elektrokardiogramm, die auf eine Affektion des Myokards hinweisen. Fehlen oder Negativwerden der Finalschwankung und abnorme Lage des S—T-Intervalls innerhalb der isoelektrischen Linie in mehreren Ableitungen. Veränderung des Q—R—S-Komplexes und Verlängerung der Überleitungszeit kommen überall vor, doch nicht so oft wie die Veränderung der T-Zacke und S—T-Intervalls.

Davon unabhängig wurde recht oft der Linkstyp des Kammer-EKGs beobachtet. Auch Becher meint, daß die Veränderungen im Elektrokardiogramm nicht der Schwere der Niereninsuffizienz parallelgehen und daß diese nicht durch die urämische Intoxikation entstehen, sondern vielmehr in erster Linie die allgemeine Durchblutungsstörung im Sinne

des Volhardschen Arteriolospasmus beim blassen Hochdruck die Ursache der Herzmuskelveränderung ist. Daher spricht man besser von einer Myokarditis oder Myodegeneratio angiospastica als von einer Myokarditis urämica.

Auf dem Kongreß der Deutschen Gesellschaft für innere Medizin in Wiesbaden 1934, sprechen wieder Becher und Tönges in einem Referat über Veränderungen im Elektrokardiogramm beim blassen Hochdruck und bei Niereninsuffizienz, die auf Myokardveränderungen im Sinne einer Myodegeneratio angiospastica hinweisen. Ihre Ursache ist nicht im Hochdruck selbst, nicht in der urämischen Giftwirkung, auch nicht in entzündlichen Veränderungen des Myokards zu suchen, sondern in einer mangelhaften Durchströmung der Koronargefäße infolge Angiospasmen. Es sind dieselben Störungen wie bei der Drosselung der Koronargefäße durch Ergotamin.

Im Gegensatz zu Becher und Tönges spricht Mißke, der die EKG bei 53 Fällen von Urämie und 50 Fällen von blassem Hochdruck untersucht hat, davon, daß die urämische Intoxikation allein imstande sei zu schwerer Schädigung des Herzmuskels zu führen, und seine Befunde sprechen mehr für eine Myokarditis oder Myodegeneratio urämica als für eine Myodegeneratio angiospastica, wie sie Becher annimmt.

Einen Beitrag zu dieser Frage zu liefern, ist der Zweck der vorliegenden Arbeit.

In dieser Arbeit untersuchen wir die EKGen bei 50 Fällen von echter Urämie und zur Vergleichung, ob die Veränderungen durch Arteriolospasmus oder durch Intoxikation bedingt sind, untersuchen wir noch die EKGe bei 50 Fällen von blassem Hochdruck, meistens Nephrosklerosen.

Aber zu diesen Fällen von nephrogenem Hochdruck, bei welchen eine Gefäßkontraktion (Volhard) angenommen werden muß, haben wir auch einige Fälle von Essentieller Hypertonie genommen, weil bei der Essentiellen Hypertonie keine allgemeine Gefäßkontraktion, wohl aber der Spasmus der Arteriolen vorkommt (Morawitz, Scherf, Bonenkamp), und damit der Spasmus der

Kranzgefäße. Und dieser Spasmus der Kranzgefäße ist die Hauptursache für die Herzmuskelschädigung und für die Veränderung im Elektrokardiogramm (Zwischenstück und und finale Schwankung).

Aber davon sprechen wir weiter bei den Hypertoniefällen. Bei den Urämiefällen ist der Restickstoff, die Harnsäure, das Xanthoprotein und das Indikan bestimmt worden.

Der Restickstoff ist nach der Methode von Kjeldahl untersucht worden und ergibt normalerweise 20—30 Einheiten im Kolorimeter. Die Bestimmung der Harnsäure wurde nach der Methode von Folin ausgeführt, und normalerweise beträgt die Menge im Serum 1,5—4,0 mg Prozent. Auf Indikan ist nach der Methode von Jolles-Haas untersucht worden, und normalerweise ist das Ergebnis negativ im Blutserum. Neben den eben genannten chemischen Blutwerten untersuchen wir noch Alter, Blutdruck, Harnbefund, Blutbild (besonders rotes Blutbild) und Blutsenkung. Ebenso beschreiben wir den Herzbefund, wie er sich aus der klinischen Untersuchung und der Röntgen-Durchleuchtung ergibt. Infolge der bei einigen Patienten wiederholt durchgeführten elektrokardiographischen Untersuchung kamen 61 EKGe bei Urämie und 67 bei Hypertonie zur Ausmessung.

Sektionsprotokolle konnten wir bei Urämie 34mal und bei Hypertonie 6mal finden, weil die Nephrosklerosen (Hypertonien) ohne urämische Erscheinungen im Gegensatz zu den Urämien selten einmal in der Klinik ad exitum kommen. Die Kurven wurden mit dem Edelmannschen Saitengalvanometer in 3 Extremitätenableitungen aufgenommen.

Im folgenden beschreiben wir zunächst die elektrokardiographischen Ergebnisse der Urämiefälle in der Reihenfolge der Reizbildungsstörungen, Reizleitungsstörungen, T-Zacke, S—T-Stück usw., wie man sehr gut in der Tabelle 1 sieht (siehe nächste Seite).

Bei 50 Fällen von Urämie bemerken wir 12mal Reizbildungsstörungen, d. h. 24%, und davon 6mal Vorhof-

Tabelle 1. **Urämie und EKG.**

Nr.	Name	Alter	R. R.	Reststickstoff	Harnsäure	Xanthoprotein	Indikan.	Sonstiges im E. K. G.
				Reizbildungsstörungen				
1	S. Josef	56	185/100	90	9,85	59	+	Vorhofflimmern
2	S. Alfons	38	225/135	170	11,0	140	+	Vorhofflimmern u. Vent. Extrasystolie
3	P. Matthias	80	140/70	60	4,4	40	+	Vorhofflimmern
4	E. Karl	72	140/60	177	9,89	98	+	Vorhofflimmern u. Vent Extrasystolie
5	P. Johann	76	140/75	152	10,6	60	+	Vorhofflimmern u. Vent. Extrasystolie L. K. S.
6	O. Christian	75	165/95	81	9,4	55	+	Vorhofflimmern L. K. S.
7	M. Maria	67	150/80	157	14,4	60	++++	Vorhofextrasystolie L. K. S.
8	K. Cilly	49	105/85	140	10,2	39	+	Kammerextrasystolie
9	W. Josef	26	115/55	235	9,0	30	+	Sinus Arrhythmie
10	S. Johann	60	130/50	90	7,0	38	+	Sinus Arrhythmie
11	H. Mathilde	43	135/70	250	13,08	67	++	Sinus Tachykardie (120 p. m.)
12	H. Babethe	50	180/90	269	18,0	250	++++	Sinus Tachykardie L. K. S. (135 p. m.)
				Reizleitungsstörungen				
13	S. Ludwig	64	105/50	128	16,8	92	+	P—Q = 0,22, tiefes Q_3
14	O. Lorenz	57	170/110	130	8,35	92	+	P—Q = 0,21
15	F. Friedrich	54	130/80	352	9,0	80	++	P—Q = 0,21 T_1 sehr flach
16	K. Wilhelm	60	210/130	78	8,2	40	++	P—Q = 0,24
7a	M. Maria	67	150/80	157	14,4	60	+++	P—Q = 0,22 L. K. S.
				Verbreiterung der Anfangsschwankung				
17	K. Margarete	54	170/90	158	8,76	129	+	Q—R—S = 0,15 T_2 flach, T_3 negativ
18	S. Michael	70	165/80	97	7,7	60	+	Q—R—S = 0,11, Schenkelblock
19	H. Eduard	70	130/70	210	5,10	43	++	Q—R—S = 0,12, Rechts typ.

Nr.	Name	Alter	R. R.	Reststickstoff	Harnsäure	Xanthoprotein	Indikan.	Sonstiges im E. K. G.
				T-Zacke flach bis isolektrisch				
20	S. Alfred	68	125/80	110	11,43	28	+	T (1—3)
8a	R. Cilly	49	105/85	140	10,2	39	+	T (2—3)
21	M. Friedrich	51	200/110	270	12,3	86	++	T (2—3)
22	L. Rosina	38	215/120	67	10,05	24	+	T (1—2)
23	S. Maria	68	115/65	65	8,0	50	+	T (1—3)
24	R. Anna	59	150/75	66	9,26	55	+	T (1—3) L. K. S.
25	N. Johann	76	150/85	140	7,8	56	+	T (1—3) L. K. S.
26	J. Rosina	53	155/70	60	8,52	40	+	T (2—3)
27	O. Johann	54	235/130	134	15,7	50	+	T (1—3)
				T-Zacke negativ				
28	R. Franz	56	200/90	104	9,54	68	++	T (1—2) negativ und biphasisch
16a	R. Wilhelm	60	210/120	78	8,2	40	++	T (1—3)
29	O. Karl	43	170/140	112	6,55	47	+++	T (1—2)
30	R. Amalie	59	170/110	108	5,5	60	+	T (1—3)
31	S. Bartholomäus	59	110/140	80	5,14	25	+	T (1—2) L. K. S.
7b	M. Maria	67	150 80	157	17,4	60	++++	T (1—2) L. K. S.
				Depression des S—T-Stückes unter der Nullinie				
32	B. Anton	69	170/100	242	4,86	219	+++	S—T (1—2) T_3 flach L. K. S.
21a	M. Friedrich	51	200/110	270	12,3	86	++	S—T (1—2)
3a	P. Matthias	80	140/70	60	4.4	40	+	S—T (1—2)
13a	S. Ludwig	64	105/50	128	16,8	92	+	S—T (1—3)
14a	D. Lorenz	57	170/110	130	8,35	92	+	S—T (1—3)
4a	E. Karl	72	140/60	177	9,89	98	+	S—T (1—2)

				Depression des S—T-Stückes unter der Nullinie				
28a	R. Franz	56	200/90	104	9,54	68	±+	S—T (1—2)
33	S. Johann	65	155/65	75	8,5	80	+	S—T (1—2) T_3 negativ
24a	R. Anna	59	150/75	66	9,26	55	+	S—T (1—2) L. K. S.
34	B. Ludwig	51	200/130	73	4,5	63	+	S—T (1—2) T_3 negativ L. K. S.
15a	F. Friedrich	44	130/80	352	9,0	80	++	S—T (1—2) T_1 sehr flach
35	R. Hermann	48	180/130	220	15,4	300	+++	S—T (1—2)
1a	S. Josef	56	185/150	90	9,85	33	+	S—T (2—3)
30a	R. Amalie	59	170/110	108	5,5	60	±	S—T (2—3)
27a	O. Johann	54	235/130	134	15,7	50	+	S—T (1—3)
36	C. Cassibie	70	140/70	132	16,4	70	+	S—T (2—3)
18a	S. Michael	70	165/80	97	7,7	60	+	S—T (1—3)
37	P. Josef	47	115/90	155	7,5	66	+	S—T (1—3) L. K. S.
6a	O. Christian	75	165/95	81	9,4	55	+	S—T (1—2) L. K. S.
26	S. Rosina	53	155/70	60	8,52	40	+	S—T (1—2)
31a	S. Bartholomäus	59	210/170	80	5,14	25	+	S—T (1—2 L. K. S.
				P-Zacke hoch (Vorhofschädigung)				
38	H. Karl	63	135/80	103	8.0	30	±	P-Zacken (1—3) hoch und mehrgipflig — T_3 negativ, L. K. S.
39	N. Anton	65	215/110	74	6.3	45	++	P (2—3) breit und mehrgipflig
				E. K. G. ohne Befund				
40	W. Georg	31	180/115	240	15,6	133	+++	o. b.
41	W. Balthasar	80	130/90	96	6,48	30	+	o. b.
42	H. Juliana	52	120/60	176	9,0	165	+++	o. b., L. K. S.
43	K. Franziska	62	140/65	193	8,13	190	++	o. b.
44	H. Josef	67	125/75	130	9,0	35	+	o. b.
45	H. Karl	69	145/70	121	12,0	120	+++	o. b.
46	N. Otto	65	130/65	157	8,5	45	+	o. b.
47	D. Marie	22	138/90	306	18,0	170	+++	o. b.
48	S. Wilhelm	19	155/85	123	8,7	14	+	o. b.
49	M. Josef	31	120/75	195	15,5	80	++	o. b.
50	S. Wilhelm	28	130/80	66	8,52	33	+	o. b.

flimmern, einmal Vorhofextrasystolie, einmal Kammerextrasystolie, zweimal Sinusarrhythmie und zweimal Sinustachykardie (Puls 120 und 135).

Dreimal gleichzeitig mit dem Vorhofflimmern besteht eine Kammerextrasystolie, d. h. eine kombinierte Störung, einmal im Sinusknoten (Vorhofflimmern) und einmal im tiefgelegenen tertiären Zentrum, in der Kammermuskulatur. In dem Falle 1 (S. Josef) zeigte das früher gewonnene Elektrokardiogramm (vor drei Monaten) zahlreiche vom Atrioventrikularknoten ausgehende kompensierte Extrasystolen, während das letzte EKG, gewonnen am letzten Tag vor dem Tod des Patienten, nur Vorhofflimmern aufweist. Schon von Anfang an haben wir so die Gelegenheit zu zeigen, daß wir, im Gegensatz von M i ß k e, niemals weder früher noch die letzten Tage des Lebens, wo die Harn- und Darmfäulnisprodukte so erhöht sind, ein hohes und spitzes T (Erstickungs-T) bemerkt haben.

Und dieses Zeichen hat eine große Bedeutung für Mißke, als Intoxikationserscheinung. Aber darauf werden wir zurückkommen, so oft wir im nachfolgenden die Gelegenheit dazu haben.

In dem Falle 7 (M. Maria) mit der Vorhofextrasystolie besteht eine Verlängerung der Überleitungszeit (P—Q = 0,22). Auch bei demselben Falle, wo das EKG einige Tage vor dem Tode des Patienten gewonnen und wo das Indikan im Blutserum stark positiv ist, bemerken wir eine negative T-Zacke in Ableitung I und II. In diesem Zusammenhang möchten wir betonen, daß Reizbildungsstörungen und besonders Vorhofflimmern bei älteren Patienten und besonders wenige Tage vor dem Tod nicht selten vorkommen. Reizleitungsstörungen finden wir fünfmal, und sonst zweimal P—Q = 0,21 Sek., zweimal P—Q = 0,22, und einmal P—Q = 0,24 Sek.

In dem Falle 7a, wo die Überleitungszeit 0,22 ausmacht, besteht auch eine Vorhofextrasystolie. In dem Falle 14 (D. Lorenz) mit einem P—Q = 0,22 betrug die Überleitungszeit vor einem Monate 0,21 Sek. Bei allen Fällen mit Vorhof - Kammerüberleitungsverlängerung finden wir

gleichzeitig eine Senkung des S—T-Stückes in 2—3 Ableitungen. Diese Befunde sprechen sicher für eine Myokardschädigung. Es darf aber wohl angenommen werden, daß die urämische Intoxikation keine Rolle spielt, weil die Überleitungsstörung unabhängig von der Höhe der retinierten harnpflichtigen Stoffe ist.

Wenn wir einen Vergleich anstellen wollen mit dem normalen Durchschnittswert, nach G r o ß, dann sehen wir, daß die Überleitungszeit bei den Urämiefällen die obere Grenze der Norm erreicht.

Abb. 1. Normal (nach Groß).

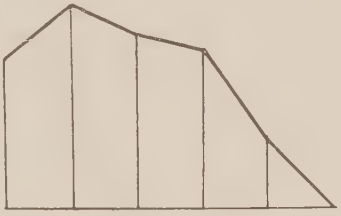

Abb. 2. Bei Urämie.

%	1	18	21	48	11	1
	0,22	0,20	0,18	0,16	0,14	0,12
	|	|	|	|	|	|
	0.20	0,18	0,16	0,14	0,12	0.10

%	20	27	24	20	9	0
	0,24	0,20	0,18	0,16	0,14	0,12
	|	|	|	|	|	|
	0,20	0,18	0,16	0,14	0,12	0,10

Prozentuale Häufigkeit der einzelnen Werte der Überleitungszeit.

Das sehen wir besser in Abb. 1 und 2, wo eine starke Verschiebung nach links besteht, und während, normalerweise nach G r o ß, bei einer Überleitungszeit 0,14—0,16, 48% zur Ausmessung kommen, sind es bei der Urämie nur 20%, und während normalerweise bei einer Überleitungszeit von 0,18—0,20 Sek., 18% gefunden werden, sind es bei Urämie 27%. Und während wir über der Norm (0,20) nur 1% nach G r o ß haben, sind es bei Urämie 10%. Aber sicher spielt das Alter der Patienten bei der Überleitungszeit eine Rolle, und je älter die Patienten sind, desto mehr nähert sich die Überleitungszeit der oberen Grenze der Norm.

Verbreiterung der Anfangsschwankung (Q—R—S-Komplexes) finden wir bei 50 Fällen von Urämie nur 3mal: sonst war der Q—R—S-Komplex einmal 0,11 Sek., einmal 0,12 Sek. und einmal 0,15 Sek.

In dem Falle 17 (Q—R—S = 0,15 Sek.) handelte es sich um eine maligne Sklerose, wo das Elektrokardiogramm den Linkstypus zeigte, hier war die T-Zacke in II. Ableitung flach und in III. negativ. In diesem Fall können wir den von W e b e r geprägten Ausdruck Linksverspätung der Erregung wohl annehmen. In dem Falle 18 und 19 (Q—R—S = 0,11 und 0,12 Sek.) handelte es sich um eine Prostatahypertrophie. Das EKG hatte in dem Falle 18 den Typus eines Schenkelblockes, während es in dem Fall 19 nur den Rechtstypus zeigte. Im Gegensatz zu M i ß k e, welcher eine Dauer des Q—R—S-Komplexes über der Norm (0,1 Sek.) in 19,64% findet, sehen wir, daß bei der Urämie die Q—R—S-Gruppe nur 6% der Norm überschreitet.

Dasselbe findet auch Th. G r o e d e l s normalerweise, nach einer Untersuchung von 100 gesunden Rekruten zur Durchschnittsform des EKGs von herzgesunden Menschen.

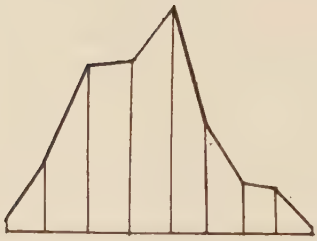

Abb. 3. Normal (nach Groedels)

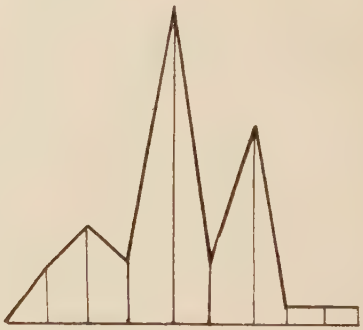

Abb. 4. Bei Urämie.

%	1	8	20	20	26	13	6	5	1
	0,04	0,05	0,06	0,07	0,08	0,09	0,10	0,11	0,12

%	0	6	12	8	36	8	24	2	2	2
	0,04	0,05	0,06	0,07	0,08	0,09	0,10	0,11	0,12	über 0,12

Prozentuale Häufigkeit der einzelnen Werte der Q—R—S-Komplexe.

Wie man in Abb. 4 sieht, überschreiten nur 6 Prozent der Urämiefälle den Wert 0,11 Sek. des Q—R—S-Komplexes,

während eine beträchtliche Zahl die obere Grenze der Norm (0,1) erreicht.

Normalerweise findet Groedels, daß die herzgesunden Menschen 6% den Wert 0,1 Sek. erreichen und Mißke stellt bei seinen Urämiefällen in 15% den gleichen Wert fest, während wir bei unseren Urämiefällen in 24% denselben Wert aufweisen konnten.

Ob hier die urämische Intoxikation eine Rolle spielt, können wir nicht mit Sicherheit sagen, weil mit den meisten Nierenerkrankungen eine Hypertrophie des linken Ventrikels einhergeht, so glauben wir, daß es sich um eine Linksverspätung der Erregung (Weber) handelte.

Vielleicht spielt hier die urämische Intoxikation eine Rolle, da bei den Hypertonien nicht so oft die Verbreiterung der Anfangsschwankung gefunden wird.

Eine abnorme Kleinheit der Anfangsschwankung (Niedervoltage-EKG) in allen Ableitungen, die in der Regel für eine schwere Myokardschädigung spricht und vor allem bei diffusen Myokarderkrankungen oder bei Herzmuskelinfarkten angetroffen wird, konnten wir bei unseren Urämiefällen nicht feststellen.

Mißke stellt bei seinen Urämiefällen 14mal eine Niedervoltage-EKG fest. Auch einen charakteristischen Verzweigungsblock konnten wir nicht beobachten.

Wie aus der Tabelle 1 hervorgeht, untersuchen wir weiterhin die Teile des Eelektrokardiogramms, welche bei Herzmuskelerkrankungen besonders beteiligt sind (T-Zacke und S—T-Stück), und welche auch bei Urämie besondere Veränderungen zeigen. Die T-Zacke wurde ausgemessen, wenn sie sehr flach bis isoelektrisch ist und wenn sie negativ wird. Eine sehr flache bis isoelektrische T-Zacke bemerken wir 9mal, und zwar 3mal in allen drei Ableitungen und 4mal in zwei Ableitungen. Zwischen diesen 9 Fällen beobachten wir den Linkstypus des Elektrokardiogramms 2mal, bei denen die T-Zacke in allen Ableitungen negativ ist (Fall 24 und 25). Ganz negative T-Zacke zeigt sich nur 6mal, und zwar 2mal in allen drei Ableitungen und 4mal in zwei Ableitungen. In dem Falle 28 ist die T-Zacke negativ-

biphasisch. Die Veränderung der T-Zacke geht einher einmal mit Vorhofextrasystolie (Fall 7a), einmal mit Kammerextrasystolie (Fall 8a) und einmal mit Verlängerung der Überleitungszeit auf 0,24 Sek. (Fall 16a).

Depression des S—T-Intervalls zeigen von 50, 21 Fälle, d. h. 42%, und zwar 16mal in zwei Ableitungen und 5mal in allen drei Ableitungen. Wir bestimmen auch hier, zwischen diesen Fällen mit der Senkung des S—T-Stückes, 6mal den Linkstypus des Kammerelektrokardiogramms. Wir betonen hier ausdrücklich, daß die Senkung des S—T-Stückes eine wirkliche Senkung ist und nicht, wie das oft vorkommt, als eine Kondensatorwirkung aufgefaßt werden muß.

Im allgemeinen bemerken wir Veränderungen der T-Zacke und des S—T-Stückes in zwei und drei Ableitungen 36mal, d. h. in 72% haben wir bei Urämie die sicheren Zeichen der Herzmuskelerkrankung.

Wie wir auch anfangs geschrieben haben, und wie die meisten Autoren (Weber, Scellong, Dresler, Scherf) heute annehmen, werden die Veränderungen des S—T-Stückes und der T-Zacke als wichtiges Zeichen für die Myokordschädigung aufgefaßt.

Mißke vergleicht die Form der Nachschwankung mit der Höhe der Blutwerte für Harnstoff, Harnsäure, Indikan und Xanthoprotein und findet, daß deren Erhöhung keineswegs einer Abflachung oder einem Negativwerden der T-Zacke parallel geht. Er bemerkt weiter bei 9 Fällen, daß die Formänderung der Nachschwankung, die in den letzten Tagen und Stunden vor dem Tode zumeist im urämischen Koma mit Auftreten höchster Harnstoff-, Harnsäure-, Indikan- und Xanthoproteinwerte im Blut, auffallend hoch und spitz wurde, nachdem sie teilweise vorher flach und negativ-biphasisch gewesen war. Diesem hohen und spitzen T mißt Mißke eine große Bedeutung als Intoxikationserscheinung zu, und stellt es den experimentellen Studien Dietrichs gegenüber.

Dietrich unternimmt Versuche an Hunden mit Hypophysenhinterlappenpräparaten, die den blutdruckwirksamen Bestandteil enthalten (Pituitrin, Pitersin, Hypophysin, Tonephin) und sieht, daß diese Stoffe am ganzen Tier zu einer

Drosselung der Koronardurchblutung führen. Bei der mehrmaligen Injektion schwächt sich dieser Effekt auf die Durchblutung ebenso ab wie der Blutdruckeffekt.

Hyphophysenhinterlappenpräparate, die nur den uteruswirksamen Bestandteil (Orastin) enthalten, haben keinen Effekt auf die Koronardurchblutung.

Dietrich hat auch bemerkt, daß während einer hochgradigen Drosselung der Durchblutung, die zu einem Versagen des Herzens führt, ein hohes und spitzes T auftritt, das auch häufig in die Initialschwankung hineinrückt oder von einem R—T-Plateau abzweigt, und so eine monophasische Kurve des Aktionsstroms der Ventrikel verursacht.

Bei einer geringgradigen Durchblutungsdrosselung ist ein spitzes T zu beobachten, das nicht mehr ganz so hoch ist wie das eben beschriebene. Dem geringsten Grad der Durchblutungsdrosselung entspricht eine Abflachung des positiven T. Konnte auch Dietrich bei O_2-Mangelatmung, nach dem Grade des O_2-Mangels, eine Abflachung der T-Zacke, ein Negativwerden der T-Zacke oder S—T-Intervalls und schließlich bei den höheren Graden ein Hoch- und Spitzwerden der T-Zacke beobachten.

Auch hat er festgestellt, daß Adrenalindauerinfusion durch Steigerung der Herzleistung bei fehlender Anpassung der Koronardurchblutung ebenfalls eine Koronarinsuffizienz verursacht. Die Elektrokardiogrammveränderungen entsprechen dabei den Veränderungen bei Koronarkrampf und der Anoxämie. Aber als Dietrich und Schwiegk dieselben Versuche beim Menschen wiederholten, bei einer Herabsetzung der arteriellen Sauerstoffspannung (Erniedrigung des Barometerdruckes — O_2-Mangelatmung), sahen sie in EKGen, daß die Nachschwankungen in allen Ableitungen flacher, bei stärkerem Grade des O_2-Mangels in der III. Ableitung, dann auch in der II. Ableitung negativ wird, bei gleichzeitigem Hineinrücken der S—T-Strecke unter die isoelektrische Linie.

Nach Dietrich können wir die Form der Nachschwankung als Indikator der Suffizienz und des Grades der Insuffizienz der O_2-Versorgung des Herzmuskels betrachten.

Das spitze und hohe T wurde von Dietrich bei Menschen nicht so oft angetroffen wie im Tierexperimente.

Wir hatten auch, wie Mißke, die Gelegenheit, die Patienten ein, zwei, drei Tage oder wenige Stunden vor dem Tode in der Klinik zu behandeln, und konnten in diesen letzten Tagen und Stunden, in denen sich die Patienten zumeist im urämischen komatösen Zustand befanden, mit Auftreten höchster Harnstoff-, Harnsäure-, Xanthoprotein- und Indikanwerte im Blut, ein Elektrokardiogramm anfertigen. Aber niemals haben wir ein hohes und spitzes T gesehen.

Wir haben von den Fällen 11, 23, 32, 36, 45 einen Tag vor dem Tode der Patienten, von den Fällen 34, 43 zwei Tage, von den Fällen 17, 18, 35 drei Tage und von den Fällen 1, 2, 8 nur wenige Stunden vor dem Tode der Patienten ein Elektrokardiogramm geschrieben, aber immer beobachteten wir, daß die T-Zacke flach-isoelektrisch bis negativ ist.

Auch sonst bemerken wir, daß T-Zacken, welche früher positiv oder einfach flach gewesen waren, jetzt die letzten Tage und Stunden vor dem Tode der Patienten isoelektrisch bis negativ werden können.

Ob diese Abflachung oder das Negativwerden der T-Zacken mit einer Erhöhung der harnpflichtigen Stoffe oder Darmfäulnisprodukte im Blut einhergeht, wie Becher erstens bemerkt hat und Mißke gar nicht annimmt, können wir nicht mit Sicherheit sagen. Und das, weil wir immer feststellen, daß die Abflachung oder das Negativwerden der T-Zacke die letzten Tage vor dem Tode der Patienten vorkommt, und nicht unbedingt mit der Erhöhung der harnpflichtigen und Darmfäulnisprodukte parallel geht.

Auf alle Fälle glauben wir, daß Becher recht hat, weil zum Teil die für Herzmuskelschädigungen entsprechenden Veränderungen im Elektrokardiogramm (T-Zacke, S—T-Stück) mit der Niereninsuffizienz parallel gehen.

Nach der T-Zacke und dem S—T-Stück untersuchen wir die Veränderungen im EKG, welche für eine Vorhofschädigung sprechen. Solche Veränderungen im EKG, welche einer reinen Vorhofschädigung entsprechen, ohne Begleitung von

Kammerschädigungserscheinungen (Vertiefung des S—T-Stückes, T flach) finden wir nur bei zwei Fällen (38 und 39).

Bei diesen Fällen sind die P-Zacken in zwei und drei Ableitungen hoch, breit und mehrgipflig. Aber bei einer großen Zahl unter den übrigen Fällen, wo verschiedene Veränderungen im EKG (Reizbildungs-, Reizleitungsstörungen — Zeichen Herzmuskelschädigung) vorhanden sind, finden wir oft Veränderungen, welche für eine Vorhofschädigung sprechen.

Im Gegensatz zu den Nephrosklerosen, wo wir nur 4% Normal-EKG-Kurven finden, kommen bei Urämie 22% EKG-Kurven ohne pathologischen Befund zur Ausmessung. Wir glauben, daß der Unterschied groß ist und gegen urämische Intoxikation spricht, weil wir mit den Urämiefällen zahlreiche Kranke ohne Gefäßspasmen gehabt haben, bei denen das Primäre nicht die Nierenerkrankung ist (und der Arteriolospasmus — Volhard), sondern meistens verschiedene andere Ursachen, wie z. B. Prostatahypertrophie, Vergiftungen, Carcinome usw.

Unter diesen Fällen, welche ohne pathologischen Befund im Elektrokardiogramm sind, befinden sich zwei Fälle, welche ganz interessant für uns erscheinen und gegen Intoxikation sprechen. Diese zwei Patienten wurden nach einer Arsenvergiftung in der Klinik eingeliefert und sind beide nach ihrem Tode seziert worden. Bei diesen zwei Patienten bringen wir erstens die Krankengeschichte und dann die Beurteilung.

Fall 45 (H. Karl) 69 Jahre.

Familienanamnese ohne Besonderheiten. Außer einer Furunkulose sei er nie besonders erkankt gewesen. Der Patient war nach einem Streit mit einem Radfahrer so aufgeregt, daß er zu Hause drei Tabletten Sublimat zu sich nahm. Der sofort gerufene Arzt überwies den Kranken in die Klinik. Befund: (7. 7. 36): Verschiedene Organe ohne pathologischen Befund. Herzgrenzen: Normal. Herztöne: Rein. Aktion regelmäßig. Puls 90 p. M. Temperatur: 38 Grad. Blutdruck: 145/70. Blutsenkung: Nach einer Stunde 14 mm, nach zwei Stunden 35 mm.

Blutbild: Hb: 64, F. I. 0.93. Erythrocyten: 3,44 Mill., Leukocyten: 14,100, stab. 12%, Segm. 78%, Lymf. 10%.

Urin: Reaktion: Sauer. Spez. Gewicht: 1008. Eiweiß 2%. Massenhafte Leukocyten, vereinzelte granulierte Zylinder und Erythrocyten.

Restickstoff: 121 mg %, Xanthoprotein 120 Einheiten. Indikan: +++ positiv, und Harnsäure: 12 mg %.

Elektrokardiogramm: Regul. Rhythmus, Frequenz um 90 p. M., P—Q = 0,16 Sek., Q—R—S = 0,07 Sek., in allen Abteilungen normal konfiguriert. Diagnose: Kein besonderer Befund.

Der Patient starb am 15. 7. 36, im urämischen komatösen Zustand. Klinische Diagnose: Sublimatvergiftung, Urämie.

Sektions-Diagnose: Abszendierende Pneumonien des linken unteren Lappens und der rechten Lunge mit rechtsseitigem Pleuraemphysem, eitriger Bronchiolitis. Tracheobronchitis catarrhalis. Trübe Schwellung und Verfettung der Parenchyme der Leber und des Herzens. Hydrothorax sinus. Akutes Lungenödem. Hydrocele linksseitige Aspirationspneumonie. Sublimatniere (Nephrose).

Fall 47 (D. Maria) 22 Jahre.

Familienanamnese ohne Besonderheiten. Im 7. Lebensjahr Mandelentzündung. Im Mai 1935 Uterustotalextirpation unter Zurücklassung des rechten Ovars. Am 7. 10. 35 versuchte Patientin einen Suisid, in dem sie angeblich 20 Tabletten Arsenmittel sowie 2 Zigaretten in Wasser aufgelöst schluckte. Um welche Arsentabletten genau es sich dabei handelte, konnte nicht erfahren werden. Befund (16. 10. 35): Verschiedene Organe ohne pathologischen Befund. Keine Vergrößerung des Herzens. Töne rein. Aktion regelmäßig. Puls 78 p. m. Temperatur: 36,8 Grad. Blutsenkung: Nach einer Stunde 46 mm, nach zwei Stunden 72 mm.

Blutbild: Hb: 85, F. I. 1,3, Erythrocyten: 3,20 Mill., Leukocyten: 6,980, stab. 6%, Segm. 68%, Lymf. 22% Eos. 1%, Mon. 2%, Mast. 1%.

Urin: Reaktion: Sauer. Spez. Gewicht: 1010. Eiweiß (+). Vereinzelte granulierte Zylinder, mehrere Erythrocyten und Leukocyten. Bakterien Coli.

Restickstoff: 318 mg %, Harnsäure: 18 mg %, Xanthoprotein: 270 Einheiten. Indikan: +++ positiv.

Elektrokardiogramm: Regul. Rhythmus, Frequenz um 80 p. M., P—Q = 0,18 Sek., Q—R—S = 0,07 Sek., in allen Ableitungen etwas geknotet. Diagnose: Kein besonderer Befund.

Die Patientin starb am 26. 10. 35, im urämischen komatösen Zustand. Klinische Diagnose: Arsenmittelvergiftung.

Sektions-Diagnose: Nephrose beiderseits (breite, weiße Niere). Ausgedehnte flächenhafte Blutungen in der Harnblase, ausgedehnte subdurale Blutungen über der rechten Konvexität. Schwerste degenerative Parenchymschädigung der Leber und des Herzmuskels. Hochgradiges Ödem aller Lungenlappen.

In diesen zwei Fällen, bei denen das Primäre die Intoxikation und nicht die Nierenerkrankung ist, sehen wir, daß die harnpflichtigen und die Darmfäulnisprodukte im Blut

die höchsten Werte erreichen, während die Kurven des Elektrokardiogramms ganz normal bleiben.

Der Patient H. Karl (Fall 45) ist nach 9 Tagen und die Patientin D. Maria (Fall 47) nach 15 Tagen gestorben. Beide Patienten starben mit schwersten urämischen Intoxikationserscheinungen, im urämischen Koma, und trotzdem konnte keine Veränderung im EKG nachgewiesen werden.

Wir glauben hier, daß bei diesen Patienten, bei denen keine entzündliche Veränderung der Nieren bestanden hat und ebensowenig ein Arteriolospasmus wie bei den Nephrosklerosen (Volhard), die urämische Intoxikation keine Rolle spielt. Die Sektion im beiden ergab nephrotische Veränderungen in der Niere (breite, weiße Niere), und es ist bekannt, daß mit der Nephrose kein Arteriolospasmus und keine Bluterhöhung einhergeht. Der Blutdruck betrug bei dem Fall 45, 145/70 und bei dem Fall 47, 135/90.

Der negative Befund im EKG kommt auch häufig vor in den übrigen Fällen, wo die urämische Intoxikation nicht aus einem entzündlichen oder sklerotischen Nierenleiden hervorgeht, aber die Hauptursache eine Vergiftung oder eine Prostatahypertrophie oder ein Carcinom usw. ist.

Nachher bestimmen wir bei den Urämiefällen das Blutbild und besonders Hämoglobin und Erythrocyten, und beweisen, daß fast immer mit der Niereninsuffizienz eine starke Anämie einhergeht. Zu dem gleichen Ergebnis kamen auch Becher und Mißke. Becher besonders konnte zum erstenmal zeigen, daß die Anämie bei Niereninsuffizienz mit Erhöhung der harnpflichtigen und Darmfäulnisprodukte im Blut einhergeht. Wir finden auch bei unseren Urämiefällen, daß die Anämie immer die letzten Tage stärker geworden ist und besonders mit der Erhöhung der Darmfäulnisprodukte (Xanthoprotein — Indikan) im Blut einhergeht. Über diese Anämie bei Niereninsuffizienz schreibt Schittenhelm so: „Vornehmlich bei Nephrosen, aber auch bei chronischen Nierenerkrankungen, besonders mit Insuffizienzerscheinungen, findet man oftmals eine hyperchrome Anämie, die im chronisch urämischen Zustand progredient ist und hohe Grade erreichen kann. Die Ursache ist eine toxische Schädigung der Erythropoese". Mit dieser Feststellung steht allerdings ein

anderes angebliches Zitat des gleichen Autors (Schittenhelm) in Widerspruch, das sich bei Mißke findet und demzufolge vornehmlich die Hydrämie als Ursache der Anämie angeschuldigt wird. Bei unseren Urämiefällen finden wir daß der Hämoglobinwert zwischen 32—94% schwankt und im Durchschnitt betrug der Hämoglobingehalt 63%, während gleichzeitig die Erythrocyten zwischen 2,05—4,80 Millionen schwankten und im Durchschnitt den Wert von 3,05 Millionen erreichen. Mißke und Otto konnten bei einem großen Material der Halleschen Klinik (bei chronischer Glomerulonephritis und genuiner Schrumpfniere) nicht bestätigen, daß diese Anämie für die EKG-Veränderungen eine Rolle spielt.

Wir bestimmen auch bei Urämie die Senkungsgeschwindigkeit der roten Blutkörperchen nach einer und zwei Stunden, mit der Methode nach Westergreen. Wir sehen, daß diese Senkung immer beträchtlich erhöht ist und besonders in den letzten Tagen, wo die harnpflichtigen und aromatischen Substanzen im Blut stark vermehrt sind.

Auf welche Weise die urämische Intoxikation das Herz und den ganzen Körper angreifen kann, wissen wir bis jetzt nicht genau, weil auch die Pathogenese der Urämie nicht ganz geklärt ist. Die echte, stille oder chronische Urämie (Unterscheidung von Krampf- oder eklamptischer Urämie) begleitet immer die Finalstadien aller schweren destruierenden Nierenerkrankungen. Nur für einen Teil der urämischen Symptome sind wir über die Ursache ihres Auftretens unterrichtet. Die Magen-Darm-Symptome können dadurch geklärt werden, daß bei Insuffizienz der Niere die im Blut angehäuften Stoffwechselschlaken, besonders Harnstoff, Harnsäure, Ammoniak, im Verdauungskanal ausgeschieden werden, wodurch der Stoffwechsel etwas entlastet, aber die Ausscheidungsorte geschädigt werden (Straub). Die nervösen Symptome werden hervorgerufen durch eine Vergiftung infolge des Nierenleidens. Die Art des oder der Gifte ist unbekannt. Die Summe des Restickstoffes ist jedenfalls kein Maß für die Schwere der Urämie. Der Harnstoff ist ziemlich harmlos (Straub).

Der Gehalt des Blutes an Indikan sowie Phenolen und aromatischen Oxysäuren geht mehr der Schwere der klini-

schen Erscheinungen parallel (B e c h e r). Auch proteinogene Amine, die schon in sehr kleinen Mengen schwere Vergiftungen hervorrufen können, sind gefunden worden. Jedenfalls finden sich Zeichen einer schweren Störung des Eiweißstoffwechsels. Man kann von einer Eiweißzerfallstoxikose sprechen (S t r a u b).

Nach B e c h e r sollte man echte Urämie nur dann diagnostizieren, wenn neben Harnstoff- und Harnsäure-Erhöhungen auch eine beträchtliche Zunahme des Indikans und der anderen aromatischen Darmfäulnisprodukte im Blut besteht. V o l h a r d hat nie eine echte Urämie bei niedrigen Phenolwerten beobachtet und bei keiner tödlichen Niereninsuffizienz eine starke Xanthoproteinreaktion vermißt.

Diese kurze Darstellung der Urämie zeigt uns, wie kompliziert das Krankheitsgeschehen bei der echten Harnvergiftung ist, wie vielseitg die Einwirkungen auf den Organismus und damit vor allem auch auf das Herz und den Kreislauf sein können.

Wir beschreiben weiter die klinische Diagnose und den Sektionsbefund und sehen, ob ein Verhältnis zwischen den anatomischen Veränderungen im Herzen und der Urämie besteht.

Fall 1 (S. Josef) 56 Jahre.

Klinische Diagnose: Chronische Nephritis, Urämie.

Sektionsbefund: Arteriosklerotische Schrumpfnieren. Hypertrophie des linken Ventrikels, Perikarditis fibrinosa, geringgradige Hypertrophie des rechten Ventrikels, mäßige Sklerose der Kranzgefäße. Tracheitis katarrhalis, Cystitis hämorrhagica. Histologisch: Herz: Keine Herzschwielen. Nieren: Weitgehende hämorrhagische Infarzierung, hochgradige Arteriosklerose der Arterien, geringgradige hyaline Sklerose der Arteriolen, aber auch entzündlich geschrumpfte Glomeruli neben arteriosklerotisch geschrumpften.

Fall 2 (S. Alfons) 38 Jahre.

Klinische Diagnose: Maligne Nephrosklerose, Urämie.

Sektionsbefund: Urämie bei maligner Nephrosklerose mit Perikarditis fibrinosa. Beiderseits hypertrophisches Herz. Enteritis urämica und Gehirnödem. Bronchopneumonie rechts. Lungenödem. Gastritis chronica.

Fall 3 (P. Mathias) 80 Jahre.

Klinische Diagnose: Urämie der Prostatahypertrophie und Cystitis hämorrh.

Sektionsbefund: Diffuse Hypertrophie der Prostata. Hämorrhagische Cystitis, eitrige Pyelonephritis mit ausgedehnten Rindenabszessen, braune Atrophie des Herzens, Arteriosklerose der Aorta.

Fall 4 (E. Karl) 72 Jahre.

Klinische Diagnose: Chronische Nephritis, Urämie.

Sektionsbefund: Arteriosklerotische Schrumpfnieren. Hypertrophie des linken Ventrikels. Adipositas Cordis. Stauungs-Bronchitis. Prostatahypertrophie. Arteriosklerose der Aorta, der Herzkranz- und Hirngefäße. Histologisch: Zahlreiche hochgradig hyalin entartete Arteriolen mit engen Lumen. Teilweise totalhyalinisierte Arteriolen ohne Lumen. Diagnose: Beträchtliche arteriosklerotische Schrumpfniere.

Fall 5 (P. Johann) 76 Jahre.

Klinische Diagnose: Prostatahypertrophie, Cystophelitis, Urämie.

Sektionsbefund: Ausgedehnte bronchopneumonische Herde und Hypostase in beiden Unterlappen der emphysematösen Lungen. Arteriosklerose 1. Grades der Aorta und der Kranzgefäße. Prostatahypertrophie, Balkenblase und Cystitis catarrhalis. Nierencysten. Histologisch: Niere: Hochgradige Stauungsinduration. Herz: Diffuse kleine Schwielen.

Fall 6 (D. Christian) 75 Jahre.

Klinische Diagnose: Prostatahypertrophie, Cystophelitis, Urämie.

Sektionsbefund: Prostatahypertrophie und hochgradige Verengerung des paraprostatischen Teils der Harnröhre. Balkenblase mit enormer Erweiterung und zahlreichen Blasendivertikeln. Hochgradige pseudomenbranöse Cystitis mit Blasenwandphlegmone. Aufsteigende Ureteritis mit eitrig abszendierender Pyelonephritis. Erweiterung beider Ureteren und Nierenbecken mit hochgradiger Druckatrophie des Nierenparenchyms. Herzmuskelschwielen an der Hinterwand des linken Ventrikels.

Fall 7 (M. Maria) 67 Jahre.

Klinische Diagnose: Infektiöse Nierenschädigung, Urämie.

Sektionsbefund: Geringfügige katarrhalische Enterokolitis, infektiöse Milzanschwellung. Verfettung und trübe Schwellung der Leber. Parenchymschädigung beider Nieren. Coronarsklerose und diffuse Verschwielung des Herzens. Akutes Lungenödem. Histologisch: Niere: Parenchymatöse Degeneration der Nieren (Nephrose), vereinzelte interstitielle lymphocytäre infiltrata, Splenitis infektiöse, Arteriosklerose.

Fall 8 (K. Lilly) 49 Jahre.

Klinische Diagnose: Nephrosklerose, Schrumpfniere, Urämie.

Sektionsbefund: Am Herzen befand sich eine Arteriosklerose der Koronargefäße und am rechten Koronarart. eine frische Throm-

bose, dem entsprach eine nekrotische Partie der Wand des rechten Ventrikels und der Zwischenwände, in dem sich eine frische Perforation von etwa Markstückgröße fand. Ein zweiter nekrotischer Herd war an der Spitze des linken Ventrikels und hier befanden sich frische Thromben. Die Nieren zeigten mikroskopisch einen verschmälerten Rand.

Fall 11 (H. Mathilde) 43 Jahre.

Klinische Diagnosen: Subakute Nephritis, Urämie.

Sektionsbefund: Hämorrhagische Glomerulonephritis, Urämie, hämorrhagische fibrinöse Perikarditis, fibrinöse Pleuritis. Histologisch: Hämorrhagische Glomerulonephritis. Akute eitrige Tonsillitis.

Fall 12 (H. Babette) 50 Jahre.

Klinische Diagnose: Glomerulonephritis, sekundäre Schrumpfniere, Urämie.

Sektionsbefund: Entzündliche Schrumpfniere. Hypertrophie des linken Ventrikels, Arteriosklerose der Aorta, hämorrhagische Bronchipneumonie, akutes Lungenödem. Histologisch: Glomeruläre (sog. sekundäre) Schrumpfniere.

Fall 13 (J. Ludwig) 64 Jahre.

Klinische Diagnose: Schrumpfniere, Urämie.

Sektionsbefund: Arteriosklerotische Schrumpfniere, Hypertrophie und Dilatation des linken Ventrikels. Arteriosklerose der Herzkranzgefäße, ausgedehnte Schwielenbildung im Septumteil des linken Ventrikels. Obliteration des Herzbeutels. Stauungsleber. Histologisch: Niere: Hochgradige Arteriosklerose, frische embolische eitrige Nephritis.

Fall 15 (F. Friedrich) 54 Jahre.

Klinische Diagnose: Chronische Urämie, Hydronephrose.

Sektionsbefund: Prostatahypertrophie, Balkenblase, hämorrhagische Cystitis, Hydronephrose beiderseits. Emphysem und urämische Blutungen in beiden Lungenunterlappen, urämische Pleurablutungen. Struma cystica colloides. Eitrige Tonsillitis, Hypertrophie des linken Ventrikels. Urämische Gastroenteritis, Stauungsleber und Milz, perforierende Appenditis chronic.

Fall 17 (K. Margarete) 54 Jahre.

Klinische Diagnose: Maligne Sklerose, Urämie.

Sektionsbefund: Im Herzbeutel wenige ccm einer trüben gelblichen Flüssigkeit, doch keine entzündliche Reaktion am Perikard oder Epikard. Linke Hypertrophie des Herzens, sekundäre Schrumpfniere. Lombäre fibrinöse Pneumonie im linken Unterlappen, im Stadium der grauen Hepatisation. Frische fibrinöse Pleuritis und Pleuraexsudat links.

Fall 18 (S. Michael) 70 Jahre.

Klinische Diagnose: Magencarcinom, Prostatahypertrophie, Hydronephrose, Urämie.

Sektionsbefund: Ringförmiges, stenosierendes, ulceriertes Carcinom im Bereich des Phylorus mit Metastasenin perigastrischen, periortalen und paraortalen Lymphknoten, hochgradige Hypertrophie des linken Ventrikels, zahlreiche Herzmuskelschwielen. Histologisch: Diffuse kleine Schwielen im Herzmuskel, vorwiegend solides Mitosenzeichen Carcinom.

Fall 19 (H. Eduard) 70 Jahre.

Klinische Diagnose: Cystopyelitis, Prostatahypertrophie, Urämie.

Sektionsbefund: Hämorrhagische nekrotisierende Cystitis, Blasensteine, hämorrhagische Ureteritis und hämorrhagische nekrotisierende Pyelitis, hochgradige Erweiterung der Nierenbecken und der Ureteren infolge narbiger Stenose (Stein) in beiden Ureteren. Pyocele beiderseits, Perikarditis fibrinosa, Coronarsklerose, ausgedehnte Herzmuskelschwielen im Bereich der Herzspitze. Mehrere zum Teil confl. bronchopneumonische Herde in beiden Lungen. Stauungsleber und Milz, hypertophische Gastritis. Arteriosklerose der Aorta.

Fall 21 (M. Friedrich) 50 Jahre.

Klinische Diagnose: Chronische Nephritis, Urämie.

Sektionsbefund: Chronische Glomerulonephritis, Hypertrophie des linken Ventrikels, Lungenödem, akute Hirnschwellung, urämische Perikarditis. Histologisch: Niere: Frische diffuse embolische Nephritis mit Thrombosen, Hyalinisierungen und Schrumpfungsherden. Herzmuskel: Einfache Verfettung.

Fall 23 (S. Maria) 68 Jahre.

Klinische Diagnose: Schrumpfniere, Urämie.

Sektionsbefund: Entzündliche Schrumpfnieren, Hypertrophie des linken Ventrikels, Arteriosklerose der Aorta, akutes Lungenödem, Anämie aller Organe.

Fall 25 (N. Johann) 66 Jahre.

Klinische Diagnose: Prostatahypertrophie, Niereninsuffizienz, Urämie.

Sektionsbefund: Hochgradige Prostatahypertrophie, Hydroureteren, Linkshydronephrose, Arteriosklerose der Aorta und der Herzkranzgefäße, geringgradige Hypertrophie und Dilatation des linken Ventrikels, vereinzelte Herzmuskelschwielen, Cholelithiasis, Perisplenitis. Narbige Verdickung der Wand des Ureters.

Fall 28 (R. Franz) 56 Jahre.

Klinische Diagnose: Schrumpfniere, Urämie.

Sektionsbefund: Arteriosklerotische Schrumpfniere, beiderseitige Hypertrophie und Dilatation des Herzens, Blutstauung aller Organe.

Fall 30 (R. Amalie) 59 Jahre.

Klinische Diagnose: Chronische Nephritis, Urämie.

Sektionsbefund: Rezidivierende Endokarditis der Mitral-, Aorten- und Trikuspidalklappen. Hypertrophie und Dilatation des gesamten Herzens. Chronische Stauungslungen. Arteriosklerose der Koronararterien mit teilweisem Verschluß der Ram. desc. der Arter. cor. sin. Herzmuskelschwielen links. Hochgradige entzündliche Schrumpfnieren. Blutungen in Magen, Darm und Uterus, petechiale Blutungen in der Blase, Urethra und Vagina. Arteriosklerose der Mitral- und der Aortenklappen.

Fall 32 (B. Anton) 69 Jahre.

Klinische Diagnose: Chronische Glomerulonephritis, Prostatahypertrophie, Hydronephrose. Urämie.

Sektionsbefund: Sciröses Carcinom des Harnblasengrundes mit Einwachsen in die Prostata, Samenblasen und das parawesikale Gewebe. Stenosierung beider Ureterenostien. Chronische katarrhalische Cystitis, hochgradige Hydroureteren und Hydronephrose beiderseits. Lungenödem, urämische Colitis. Histologisch: Solides Carcinom der Prostata mit Einwachsen in der Harnblasenwand.

Fall 34 (B. Ludwig) 41 Jahre.

Klinische Diagnose: Chronische Nephritis. Urämie.

Sektionsbefund: Chronische Glomerulonephritis (beginnende Schrumpfung). Atrophische Lebercirhose, Hypertrophie und Dilatation des linken Ventrikels, Myodegeneratio, Struma colloides nodosa.

Fall 35 (R. Hermann) 48 Jahre.

Klinische Diagnose: Chronische Nephritis, Urämie.

Sektionsbefund: Sekundäre Schrumpfnieren, recidivierende Endokarditis der Mitralklappen. Hypertrophie und Dilatation des linken Ventrikels. Stauungslungen, hochgradiges Ödem der Lungen, Hypertrophie und Dilatation des rechten Ventrikels, ausgedehnte Ulcus Ventriculi callosum.

Fall 36 (G. Cäcilie) 70 Jahre.

Klinische Diagnose: Pyelonephritis, Bronchopneumonie, Urämie.

Sektionsbefund: Hämorrhagische Cystitis, hämorrhagische, eitrige Pyelonephritis, besonders links, multiple Nierencysten rechts, eitrige Meningitis cerebralis und Pyocephalus internus. Purpura hämorrh.

Cerebri. Infektiöse Milzschwellung, abgelaufene Endokarditis der Aortenklappen. Hypostase der Lungenunterlappen. Arteriosklerose der Aorta.

Fall 38 (H. Karl) 63 Jahre.

Klinische Diagnose: Niereninsuffizienz, Urämie.

Sektionsbefund: Arteriosklerotische Schrumpfnieren, Herzhypertrophie links, Arteriosklerose 1. Grades der Aorta, konfluierende Bronchopneumonien aller Lungenlappen rechts und links unten. Struma colloides nodosa.

Fal 39 (W. Anton) 65 Jahre.

Klinische Diagnose: Prostatahypertrophie, Urämie.

Sektionsbefund: Prostatahypertrophie, Cystitis, Cystopyelitis, beginnende Schrumpfnieren, Hypertrophie und Dilatation des Herzens, urämischer Zustand.

Fall 40 (D. Georg) 31 Jahre.

Klinische Diagnose: Chronische Nephritis, Urämie.

Sektionsbefund: Sekundäre Schrumpfnieren, Linkshypertrophie des Herzens, Lungenödem.

Fall 41 (W. Balthasar) 80 Jahre.

Klinische Diagnose: Prostatahypertrophie, Urämie.

Sektionsbefund: Prostatahypertrophie, Cystitis, doppelseitige Hydronephrose, Veränderungen von Urämie.

Fall 42 (H. Juliana) 52 Jahre.

Klinische Diagnose: Glomerulonephritis, Bronchopneumonie, Urämie.

Sektionsbefund: Multiple eitrige eingeschmolzene Infarkte im rechten Lungenoberlappen und linken Unterlappen mit serofibrinöser Pleuritis beider Oberlappen bei Thrombolie der Aufteilungsäste der Arter. Pulmonalis beiderseits und Thromben im Plexus Vagino-Uterus. chronische Glomerulonephritis, Arteriosklerose der Aorta.

Fall 43 (K. Franziska) 62 Jahre.

Klinische Diagnose: Chronische Nephritis, Bronchopneumonie, Urämie.

Sektionsbefund: Chronische entzündliche Schrumpfnieren, Lungenödem, Veränderungen an den Aortaklappen (abgelaufene Endokarditis), Adipositas universalis.

Fall 44 (H. Josef) 67 Jahre.

Klinische Diagnose: Prostatahypertrophie, Urämie.

Sektionsbefund: Einfache Nephrose, katarrhalische Pyelitis und Cystitis, Prostatahypertrophie, lobäre Pneumonie des rechten Unter-

lappens, Lungenödem und Emphysem, Gastroenteritis catarrhalis, Arteriosklerose 1. Grades der Aorta und ihrer Äste.

Fall 45 (H. Karl) 69 Jahre.

Klinische Diagnose: Sublimatvergiftung, Urämie.

Sektionsbefund: Aszendierende Pneumonien des linken Unterlappens und der rechten Lunge mit rechtsseitigem Lungenemphysem, eitrige Bronchiolitis, Tracheobronchitis catarrhalis. Trübe Schwellung und Verfettung der Parenchyme der Leber und des Herzens. Hydrothorax sinus, akutes Lungenödem. Hydrocele linke Aspirationspneumonie, Sublimatnieren (Nephrose).

Fall 47 (D. Maria) 22 Jahre.

Klinische Diagnose: Arsenvergiftung, Urämie.

Sektionsbefund: Nephrose beiderseits (breite, weiße Niere), ausgedehnte flächenhafte Blutungen in der Harnblase, ausgedehnte subdurale Blutungen über der rechten Konvexität. Schwerste degenerative Parenchymschädigung der Leber und des Herzmuskels, hochgradiges Ödem aller Lungenlappen.

Fall 49 (M. Josef) 31 Jahre.

Klinische Diagnose: Nephrose, Emphysem, Urämie.

Sektionsbefund: Bulbulöse Emphysem der Lungen. Amyloid der Nieren und der Milz. Entzündungsherde in beiden Nieren, sekundäre Schrumpfungserscheinungen, geringes Amyloid des Darmes.

Von diesen 34 Sektionen nehmen wir nur den pathologischen Befund und stellen ihm die klinische Diagnose gegenüber. Beim Lesen dieser Sektionsprotokolle sieht man auf den ersten Blick, daß die Herzmuskelveränderungen gar nicht einer durch die urämische Intoxikation hervorgerufene Herzmuskelschädigung entsprechen. Im Gegensatz sieht man, daß alle durch die Sektion festgestellten Herzmuskelveränderungen (Linkshypertrophie, Herzmuskelschwielen, Koronarsklerose) durch Durchblutungsstörungen bedingt sind. Linkshypertrophie des Herzens finden wir bei diesen 34 Fällen 18mal, weil bei den Nierenerkrankungen (entzündlichen und sklerotischen) ein Arteriolospasums und eine Hypertonie besteht (Volhard).

Vielleicht finden wir nicht immer in späteren Stadien der Nierenerkrankungen einen Arteriolospasmus und eine Hypertonie (wegen des Versagens des Herzens), aber diese Hypertonie hatte schon vorher ihre Folgen verursacht. Und

deshalb finden wir hier 10mal Koronarsklerose und 10mal diffuse Herzmuskelschwielen. Leider sind nicht alle diese sezierten Herzen histologisch untersucht worden, doch glauben wir, daß die Koronarsklerose und die Herzmuskelschwielen noch öfter bei Nierenkrankheiten auftreten. Bei den zwei Arsenvergiftungen (Fall 45 und 47) besteht eine degenerative Schädigung des Herzmuskels, welche vielleicht durch die urämische Intoxikation bedingt ist (vielleicht hat die Arsenvergiftung eine Rolle gespielt). Auf alle Fälle, im EKG haben wir keine Veränderung, weil die Nierenkrankheit hier ja eine Nephrose ist (kein Arteriolospasmus, keine Hypertonie dabei).

Eine fibrinöse Perikarditis finden wir nur 5mal, und wir glauben deshalb, daß diese keine wesentliche Rolle bei der Formveränderung des Zwischenstückes und der Nachschwankung spielen kann.

Einmal lag eine braune Atophie des Herzens vor, welche als altersbedingt aufgefaßt werden muß. Im allgemeinen spielt das Alter der Patienten eine Rolle für den Grad der Herzmuskelerkrankungen, weil Patienten mit Nierenerkrankungen meistens im mittleren oder späteren Alter sterben.

Nach der Beurteilung der Urämiefälle untersuchen wir jetzt die 50 Hypertoniefälle, bei denen sicher ein Arteriolospasmus besteht und wo die Veränderungen im Elektrokardiogramm durch Durchblutungsstörungen der Koronargefäße hervorgerufen sind (Volhard, Becher).

Anfangs haben wir geschrieben, daß unter den Hypertoniefällen, welche meistens renaler Natur waren (Nephrosklerosen), auch einige Fälle von essentieller Hypertonie aufgenommen werden. Denn wir glauben, daß auch bei essentieller Hypertonie ein Spasmus der Arteriolen besteht (Morawitz, Bohnenkamp, Scherf), der auch im Herzmuskel dieselben Veränderungen verursacht, wie die Volhardsche allgemeine Gefäßkontraktion des arteriellen Systems bei blassem Hochdruck. Und wirklich bemerken wir, daß die Veränderungen im EKG dieselben sind, ganz gleich, ob der Hochdruck von essentieller Hypertonie oder von Nephrosklerose stammt.

Bei den Hypertoniefällen untersuchen wir Alter, Blutdruck, Herzbefund, Pulsfrequenz und Elektrokardiogramm.

Bei diesen Patienten besteht keine Niereninsuffizenz (harnpflichtige und aromatische Stoffe sind im Blut normal), kein Herzfehler und keine schwere und klinisch sichtbare Dekompensation. Eine Gesamtübersicht zeigt die Tabelle Nr. 2 (siehe nächste Seite).

Das Alter der Patienten schwankte zwischen 21 und 69 Jahren, und zwar meistens zwischen 45 und 60 Jahren.

Der systolische Blutdruck schwankte zwischen 160—290 und betrug im Durchschnitt 225 mm Hg, während der diastolische zwischen 180 –80, und im Durchschnitt 130 mm Hg, betrug.

Die Herzform, für welche klinische und röntgenologische Untersuchungen vorliegen, zeigte folgenden Zustand:

Herz nach links verbreitert	29 Fälle
Herz beiderseits verbreitert	14 Fälle
Herz nicht vergrößert	7 Fälle

Den Linkstypus des Elektrokardiogramms stellen wir 28mal fest. Das stimmt mit der klinischen Untersuchung überein, wo wir auch 29mal eine Linkshypertrophie fanden. Den elektrokardiographischen Befund teilen wir, wie auch bei der Urämie, nach der Art der Veränderungen im EKG, in Reizbildungsstörungen, Reizleitungsstörungen, Verbreiterung der Anfangsschwankung usw., wie man in der Tabelle Nr. 2 übersichtlich sieht.

Reizbildungsstörungen bei 50 Fällen von Hypertonie stellen wir 11mal fest, und zwar 5mal Vorhofflimmern, 1mal Kammerextrasystolie, einmal Supraventrikularextrasystolie, 1mal gleichzeitig Vorhof- und Kammerextrasystolie und 2mal Sinustachykardie.

In dem Falle 1, mit dem Vorhofflimmern, besteht auch ein rechtsseitiger Schenkelblock (Q—R—S = 0,15). Bei diesen 11 Fällen der Reizbildungsstörungen zeigt die Herzstromkurve 5mal das Bild eines Linksüberwiegens.

Reizleitungsstörungen finden wir 8mal, und zwar 1mal P—Q = 0,22, 2mal P—Q = 0,23, 3mal P—Q = 0,24 und 1mal P—Q = 0,28 Sek. Einmal besteht auch ein kompleter

Tabelle 2. **Hypertonie und E. K. G.**

Nr.	Name	Alter	R. R.	Herzbefund	Frequenz	Q-R-S.	Sorstiges im E.K.G.
				Reizbildungsstörungen.			
1	K. Josef	69	220/120	Nach links verbreitert	94	0,15	Vorhofflimmern, rechtsseitig. Schenkelblock, L. K. S.
2	R. Marianne	57	250/100	Nach links verbreitert	105	0,07	Vorhofflimmern
3	A. Elise	62	235/140	Beiderseits verbreitert	90	0,1	Vorhofflimmern, L. K. S.
4	M. Amalie	57	250/180	Stark nach links verbreitert	80	0,07	Vorhofflimmern
5	R. Elise	55	205/130	Beiderseits verbreitert	100	0,07	Vorhofflimmern
6	B. Josef	47	220/140	Beiderseits verbreitert	100	0,05	Vorhof-Kammer, Extrasystolie, L. K. S.
7	W. Anna	54	180/85	Etwas nach links verbreit.	100	0,06	Kammer, Extrasystolie, L. K. S.
8	V. Anna	29	205/130	Beiderseits verbreitert	90	0,08	Vorhof-Extrasystolie
9	H. Leonard	50	180/130	Beiderseits verbreitert	96	0,07	Supraventrikular-Extrasystolie, L. K. S.
10	S. Paul	51	200/110	Cor. nicht verbreitert	100	0,07	Sinus Tachykardie
11	R. Alois	21	160/80	Cor. nicht verbreitert	100	0,07	Sinus Tachykardie
				Reizleitungsstörungen.			
12	H. Emilie	60	210/130	Beiderseits verbreitert	90	0,07	P-Q—0,23, L. K. S.
13	G. Kresz.	62	240/100	Stark nach links verbreitert	80	0,07	P-Q—0,24, L. K. S.
14	D. Rosa	58	215/115	Links Hypertrophie	100	0,07	P-Q—0,24, L. K. S.
15	K. Josef	47	200/160	Beiderseits verbreitert	105	0,06	P-Q—0,24, L. K. S.
16	M. Josef	58	190/90	Links Hypertrophie	100	0,04	P-Q – 0,28
17	A. Josef	62	220/130	Etwas nach links verbreit.	70	0,06	P-Q—0,22
18	L. Anna	64	200/105	Stark nach links verbreitert	75	0,09	P-Q—0,23, L. K. S.
19	W. Matthias	49	190/80	Beiderseits verbreitert	90	0,1	Kompletter Block. Kleine Potential

Verbreiterung der Anfangsschwankung

20	S. Therese	62	210/110	Nicht vergrößert	80	0,13	P-Q—0,20, Rechtsseitiger Schenkelblock, L. K. S.
1a	K. Josef	69	220/110	Nach links verbreitert	94	0,15	Rechtsseitiger Schenkelblock, L. K. S., Vorhofflimmern

T-Zacke flach bis isolektrisch

21a	M. Michael	30	200/110	Nach links verbreitert	90	0,08	T (1—3) L. K. S.
22	H. Karl	50	215/130	Nach links verbreitert	100	0,1	T (1—3) L. K. S
6a	B. Josef	47	220/140	Beiderseits verbreitert	100	0,05	T (1—2) L. K. S.
9a	H. Leonard	50	180/130	Beiderseits verbreitert	96	0,07	T (1—2) L. K. S.
23	H. Gottfried	51	210/130	Beiderseits verbreitert	100	0,08	T (1—3)
24	L. Johann	62	240/145	Beiderseits verbreitert	84	0,05	T (1—3) L. K. S.
25	M. Georg	59	200/105	Links hypertrophisch	100	0,07	T (1—2)
26	H. Rudolf	62	235/140	Nach links verbreitert	92	0,08	T (1—3) L. K. S.
27	S. Karl	60	205/120	Links hypertrophisch	60	0,07	T (1—3)
28	V. Josef	49	240/140	Hyp. und Dil. links	100	0,06	T (1—3) L. K. S.
29	M. Therese	57	170/40	Links Hypertrophie	90	0,06	T (1—3) L. K. S.
30	P. Katherina	58	235/135	Hyp. und Dil. links	100	0,06	T (1—2) L. K. S.
31	S. Emilie	58	190/70	Stark nach links verbreitert	84	0,09	T (1—3) L. K. S.
8a	V. Anna	29	205/130	Beiderseits verbreitert	90	0,08	T (1—3)
18a	L. Anna	64	200/105	Stark nach links verbreitert	75	0,09	T (1—3) L. K. S.

T-Zacke negativ

32	K. Josefine	40	235/150	Beiderseits verbreitert	95	0,07	T (1—2) L. K. S.
33	P. Oskar	55	220/110	Stark nach links verbreitert	80	0,07	T (1—2) und biphasisch
34	S. Franz	60	180/95	Links Hypertrophie	80	0,07	T (1—2) L. K. S.
35	M. Therese	55	200/120	Etwas nach links verbreit.	80	0,06	T (1—3)
36	Z. Therese	53	290/180	Links Hypertrophie	102	0,06	T (2—3) T_1 flach, L. K. S.
3a	O. Elise	62	235/140	Beiderseits verbreitert	90	0,1	T (1—2) L. K. S.
4a	M. Amalie	57	250/180	Stark nach links verbreitert	80	0,07	T (2—3) T_1 flach

Tabelle 2. Hypertonie und E. K. G.

Nr.	Name	Alter	R. R.	Herzbefund	Frequenz	Q-R-S.	Sonstiges im E.K.G.
				Depression des S—T-Stückes unter der Nullinie			
21a	M. Michael	30	200/120	Nicht verbreitert	90	0,08	S-T (1—2) L. K. S.
12a	H. Emilie	60	210/130	Beiderseits verbreitert	90	0,07	S-T (1—2) L. K. S.
37	R. Therese	52	230/95	Links Hypertrophie	90	0,09	S-T (2—3)
6b	B. Josef	47	210/240	Beiderseits verbreitert	100	0,05	S-T (2—3) L. K. S.
38	B. Xaver	59	180/90	Nach links verbreitert	80	0,09	S-T (1—2) L. K. S.
39	G. Georg	41	182/115	Etwas nach links verbreit.	65	0,08	S-T (1—2)
25a	M. Georg	54	200/105	Links Hypertrophie	100	0.07	S-T (1—2)
34a	S. Franz	60	180/95	Links Hypertrophie	80	0,07	S-T (1—2) L. K. S.
40	S. Kreszenz	38	180/120	Nicht verbreitert	100	0.06	S-T (1—2) L. K. S.
36a	Z. Therese	53	290/180	Links Hypertrophie	102	0,06	S-T (1—2) L. K. S.
41	Z. Maria	62	250/150	Etwas nach links verbreit.	100	0,06	S-T (1—3)
15a	K. Josef	47	200/160	Beiderseits verbreitert	105	0,06	S-T (1—2) L. K. S.
42	R. Käthe	49	200/140	Links Hypertrophie	120	0,09	S-T (1—3)
43	S. Rosina	55	250/110	Beiderseits verbreitert	90	0,08	S-T (1—2) L. K. S.
44	B. Anton	22	160/90	Nicht verbreitert	70	0.09	S-T (2—3)
45	S. Alfons	38	250/150	Nach links verbreitert	82	0,08	S-T (1—2)
17a	A. Josef	62	220/130	Etwas nach links verbreit.	70	0,06	S-T (1—2)
46	G. Franz	59	185/90	Etwas nach links verbreit.	90	0,04	S-T (1—2) L. K. S.
5a	K. Elise	55	205/130	Beiderseits verbreitert	100	0,07	S-T (1—2) L. K. S.
				P-Zacke Hoch (Vorhofschädigung).			
47	S Elise	50	200/105	Beiderseits verbreitert	90	0,08	P 1—2 sehr hoch, P3. mehrgipflig
48	O. Paula	48	230/120	Links Hypertrophie	86	0,06	P 1—2 hoch, L K. S.
				E. K. G. ohne Befund			
49	S. Robert	34	190/100	Beiderseits verbreitert	70	0,08	L. K. S. o. b.
50	M. Maria	52	190/100	Nicht vergrößert	78	0,06	— o. b.

Block mit kleinem Potential, welcher für eine schwere Myokardschädigung spricht (Fall 19). Hier bestimmen wir 5mal den Linkstypus des Kammerselektrokardiogramms. Wenn wir wieder, wie bei der Urämie, einen Vergleich mit dem normalen Durchschnittswert (nach Groß) anstellen wollen, dann sehen wir, daß die Überleitungszeit bei der Hypertonie 14% die obere Grenze der Norm (0,20) überschreitet und 50% den Wert 0,18—0,20 erreicht. Normalerweise bei gesunden Menschen (nach Groß) überschreitet nur 1% die obere Grenze der Norm, während nur 18% den Wert 0,18—0,20 erreicht. (S. Abb. 5 und 6.)

Abb. 5. Normal nach Groß.

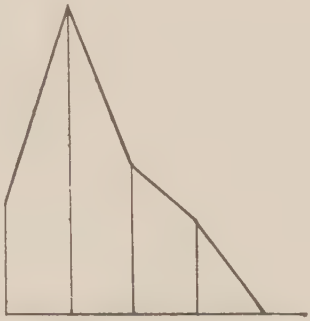

Abb. 6. Bei Hypertrophie.

%	1	18	21	48	11	1
	0,24	0,20	0,18	0,16	0,14	0,12
	|	|	|	|	|	|
	0,20	0,18	0,16	0,14	0,12	0,10

%	14	50	22	14	0	0
	0,24	0,20	0,18	0,16	0,14	0,12
	|	|	|	|	|	|
	0,20	0,18	0,16	0,14	0,12	0,10

Prozentuale Häufigkeit der einzelnen Werte der Überleitungszeit.

Verbreiterung der Anfangsschwankung (Q—R—S) bemerken wir bei den 50 Hypertoniefällen nur 2mal, und außerdem war 1mal der Q—R—S-Komplex 0,13 Sek. und 1mal 0,15 Sek. Bei beiden Fällen (Fall 20 und 1a) handelte es sich um einen rechtsseitigen Schenkelblock.

Die obere Grenzen der Norm (0,1 Sek.) erreichen nur drei Fälle, während die übrigen Fälle mit einer normalen Zeit des Q—R—S-Komplexes verlaufen.

Normalerweise erreichen auch nur 6% der gesunden Menschen die obere Grenze der Norm, wie man in Abb. 3

(Seite 20) sieht, während Mißke bei seinen Hypertoniefällen 22 Prozent findet.

Nachher untersuchen wir bei der Hypertonie, wie auch bei der Urämie, die T-Zacke und das S—T-Stück, welche auch hier besonders verändert sind.

Eine sehr flache bis isoelektrische T-Zacke finden wir bei der Hypertonie 15mal, und zwar 11mal bei allen drei Ableitungen und 4mal in zwei Ableitungen. Mit dieser Veränderung der T-Zacke, bei diesen 15 Fällen, finden wir wieder 11mal den Linkstypus des Kammerelektrokardiogramms.

Eine ganz negative T-Zacke ist nur 7mal vorhanden, und zwar 5mal in zwei Ableitungen und 2mal in allen drei Ableitungen. Einmal verläuft die T-Zacke als negativ-biphasisch und 4mal handelt es sich um einen Linkstypus.

Eine Vertiefung des S—T-Stückes unter der 0-Linie, bei diesen 50 Fällen der Hypertonie, kam 19mal vor, d. h. 38%, und meistens nur in zwei Ableitungen. Bei diesen Fällen zeigt auch die Herzstromkurve 11mal das Bild eines Linksüberwiegens. Diese Veränderungen der T-Zacke und des S—T-Stückes ist sicher das beste Zeichen einer Myokardschädigung. Aber bei diesen Hypertoniefällen, wo so oft die Herzstromkurve das Bild eines Linksüberwiegens zeigt, taucht die Frage auf, wie man diese Veränderungen der T-Zacke und des Zwischenstückes beurteilen muß.

Die Veränderungen der Nachschwankung und des Zwischenstückes beim Linkstyp der Stromkurve wurden bisher allgemein als Ausdruck der Kammerhypertrophie des linken Ventrikels (Herzens) und nicht als Schädigung des Herzmuskels angesehen. Aber in den letzten Jahren ist die Auffassung in den Vordergrund getreten, diese Veränderungen einheitlich als Zeichen der Myokardschädigung zu bewerten (Becher, Dresler). Diese Veränderungen (Senkungs-S—T, negativ T) beim blassen Hochdruck werden in erster Linie als Myokardschädigung infolge Anoxämie angesehen und somit auch bei Linkstypkurven als unabhängig von Hypertrophie oder dadurch bedingter Achsendrehung, in demselben Sinne aufgefaßt (Becher, Marzahn, Freundlich). Es soll sich um eine Schädigung des Herzmuskels

durch primäre und früh eintretende Durchblutungsstörung der Kranzarterien, zunächst spastischer und später anatomischer Natur handeln, die elektrokardiographisch schon vor dem Auftreten klinischer Herzinsuffizienz erkannt werden kann.

Freundlich meint, daß die Negativität der T-Zacke nur mit Zeichen von Dekompensation erscheint. Aber das ist nicht richtig, und hierin besteht der große Wert der Elektrokardiographie, daß sie die Herzmuskelerkrankung vor und ohne klinische Erscheinungen entdeckt.

Letztens äußerten sich zwei Forscher, Dunis und Kohrt, nach einer kritischen Durchsicht in der Literatur und nach eigenen Versuchen mit Amylnitritinhalationen und Sauerstoffmangelatmung bei Gesunden und Kranken mit arteriellem Hochdruck und glauben, daß die schon früher als Hypertrophieform beschriebene pathologische Änderung des Zwischenstückes in der I. und II. Ableitung nicht nur auf eine Koronarinsuffizienz des linken, auch nicht des hypertrophischen linken Ventrikels bezogen werden kann. Sie meinen noch, daß diese Hypertrophieform des Zwischenstückes vielmehr auf die Hypertrophie des linken Ventrikels an sich zu beziehen und für diese pathognomisch ist. Uhlenbruck meint, daß die Senkung des S—T-Stückes und die negative T-Zacke als Zeichen eines Überwiegens der Erregung an der Spitze gegenüber der Herzbasis auch damit erklären kann, daß eben die stark hypertrophische Herzspitze länger braucht zum Ablauf des Erregungsvorgangs und daß, bei röntgenologisch sicherer Linkshypertrophie und elektrogardiographisch starkem Linksüberwiegen keine Veranlassung besteht, eine Koronarschädigung anzunehmen. Bestehen allerdings gleichzeitig anginöse Beschwerden und sind die Zeichen des Linksüberwiegens im EKG nicht sehr deutlich und besteht die negative Finalschwankung in Ableitung I und II, so muß man sie allerdings wohl mit Recht auf Koronarinsuffizienz, d. h. auf eine spastische oder sklerotische Drosselung der Koronarien oder zum mindesten auf eine relative Koronarinsuffizienz, d. h. auf eine im Vergleich zu dem stark vergrößerten linken Herzen ungenügende Blutzufuhr durch die Koronarien zurückführen

(Uhlenbruck). Die meisten Autoren glauben heute, daß die Vertiefung des S—T-Stückes und das Negativwerden der T-Zacke, auch bei Hypertrophiekurven, allgemein als Zeichen einer Myokardschädigung angesprochen werden muß. Eine Abflachung oder Negativität der T-Zacke und eine Vertiefung des S—T-Stückes finden wir bei den 50 Hypertoniefällen 41mal, während gleichzeitig bei denselben Fällen nur 26mal das Bild eines Linksüberwiegens besteht. Das gehäufte Vorkommen einer veränderten Nachschwankung in Form von flachen, isoelektrischen und negativen T-Zacken oder einer S—T-Vertiefung in mehreren Ableitungen, ohne daß es sich dabei um Linksüberwiegen handelt, beweist uns jedoch, daß die Myokardschädigung dabei eine große Rolle spielt.

Nach der T-Zacke und dem S—T-Stück untersuchen wir, wie bei Urämie auch, die Veränderungen im EKG, welche einer reinen Vorhofschädigung entsprechen, ohne Begleitung von Kammerschädigung-Veränderungen.

Auch bei Hypertonie sind nur zweimal die Zeichen einer Vorhofschädigung (P-Zacke, hoch, breit und mehrgipflig) vorhanden.

Ganz normale Herzstromkurve ohne eine pathologische Veränderung finden wir bei 50 Fällen von Hypertonie nur 2mal, d. h. 96% der Hypertoniker zeigten eine pathologische Veränderung des Herzens. Mißke findet bei seinen Hypertoniefällen, daß in 80% eine sichere und nur in 14% eine fragliche Muskelschädigung angenommen werden muß.

Die meisten Forscher, welche das Elektrokardiogramm beim Hochdruck untersuchen, weisen pathologische Veränderungen des Herzens (meistens des Herzmuskels) in 70 bis 100% nach.

Nebenher haben wir auch das Blutbild und die Blutsenkungsgeschwindigkeit untersucht und finden, im Gegensatz zu den Urämien, daß beide bei Hypertonie mit normalem Wert verlaufen. Ab und zu ist nur die Blutsenkung etwas erhöht.

Mißke untersucht noch bei Hypertonie, ob eine Retinitis angiospastica (Volhard) früher albuminurica, besteht und findet, daß diese bei den 50 Nephrosklerosen

35mal vorhanden ist. Bei unseren Hypertoniefällen besteht eine Retinitis angiospastica nur bei einem Drittel der Patienten, weil diese vielleicht nicht so oft bei essentieller Hypertonie wie bei blassem Hochdruck vorkommt. Nach Volhard kommt die Retinitis angiospastica bei genügendem Grade der allgemeinen Gefäßkontraktion auch schon bei der akuten Nephritis vor und ist wie diese heilbar, wenn es gelingt rechtzeitig die Blutdrucksteigerung zu beseitigen. Selbst bei Fällen von chronischer Nephritis, die nicht heilbar sind, ist Heilung der Netzhauterkrankung möglich, wenn es gelingt, die Erhöhung des Blutdruckes zu beseitigen und die allgemeine Gefäßkontraktion zu vermindern.

Mißke findet, daß die Schwere der Myokardschädigung bei der Hypertonie mit der Schwere der Retinitis angiospastica einhergeht, weil auch der Krampf der Kranzarterien mit der allgemeinen Gefäßkontraktion mitgeht und spricht deshalb lieber von einer Myodegeneratio angiospastica. Wenn wir jetzt am Schluß unserer Arbeit die Folge der Urämie und der Hypertonie in der Herzstromkurve gegenüberstellen wollen, zeigt es sich, daß sich diese Veränderungen im EKG so gleichen, daß wir dieselbe Ursache bei beiden Krankheiten, sowohl für die Herzschädigung wie auch für die elektrokardiographischen Veränderungen, in einer Durchblutungsstörung annehmen müssen.

Beispielsweise stellen wir Reizbildungsstörungen (Vorhofflimmern, Extrasystolie, Sinusarrhythmie und Tachykardie) bei Urämie und bei Hypertonie auch fest. Und zwar bemerken wir sie 12mal bei Urämie und 11mal bei Hypertonie. Reizleitungsstörungen sind auch bei beiden Krankheiten vorhanden und zwar 5mal bei Urämie und 8mal bei Hypertonie. Einmal besteht ein kompletter Block bei Hypertonie, während bei Urämie die Vorhof-Kammerüberleitungs-Verlängerung nicht zur Bildung eines kompletten Blockes kommt. Verbreiterung der Anfangsschwankung finden wir 3mal bei der Urämie und 2mal bei der Hypertonie. Den höchsten Wert der Verbreiterung des Q—R—S-Komplexes, welchen beide Krankheiten erreichen, ist 0,15 Sek. Sehr flache bis isoelektrische T-Zacke in zwei und mehreren Ableitungen ist auch bei beiden Krankheiten vorhanden. Der

prozentuale Wert ist hier bei der Hypertonie etwas größer (15mal) als bei der Urämie (9mal).

Eine ganz negative T-Zacke ergab das Elektrokardiogramm in zwei und drei Ableitungen bei beiden Krankheiten, davon 6mal bei Urämie und 7mal bei Hypertonie. Eine Depression des S—T-Stückes meistens in zwei Ableitungen besteht bei der Urämie, wie auch bei der Hypertonie, am häufigsten. Die Depression des S—T-Stückes finden wir 21mal bei der Urämie und 19mal bei Hypertonie. Eine reine Vorhofschädigung besteht bei Urämie wie auch bei Hypertonie nur 2mal.

Ein Unterschied zwischen Urämie und Hypertoniefällen liegt in der Zahl der Herzstromkurven, welche ohne pathologischen Befund sind. Während bei Hypertonie nur 4% der Fälle keinen pathologischen Befund zeigen, beträgt die Häufigkeit bei Urämie 22%.

Denn wir haben, wie schon früher bemerkt, unter den Urämiefällen, die auf entzündlicher oder sklerotischer Erkrankung der Nieren beruhen, bei denen also ein Arteriolospasmus wie bei der Nephrosklerose (V o l h a r d) zugrunde liegt, auch Urämiefälle, die durch Prostatahypertrophie, Carcinomen, Vergiftungen usw. entstanden sind, mit herangezogen.

Es gibt einen kleinen Unterschied zwischen Urämie und Hypertonie: erstens weil bei der Hypertonie nicht so oft wie bei der Urämie die Zeichen der Veränderung der P-Zacken anzutreffen sind, und zweitens, weil bei der Urämie der Q—R—S-Komplex häufiger die obere Grenze der Norm erreicht (24% bei Urämie und 6% bei Hypertonie). Dieser kleine Unterschied zwischen Urämie und Hypertonie beweist uns, daß die Urämie vielleicht eine kleine und ganz sekundäre Rolle spielt.

Aber im allgemeinen ist die Ähnlichkeit der Elektrokardiogrammveränderungen bei Urämie und Hypertonie so groß, daß wir glauben, daß dieselbe Ursache bei beiden Krankheiten die Herzmuskelveränderungen hervorruft, nämlich die Gefäßstörung. Und deshalb glauben wir, den von B e c h e r geprägten Ausdruck „Myodegeneratio angio-

spastica" bei der Hypertonie wie auch bei der Urämie annehmen zu können.

Zusammenfassung.

Mit der gegenwärtigen Arbeit wollten wir zeigen, ob die bei der Urämie beobachteten elektrokardiographischen Myokardveränderungen durch die urämische Intoxikation entstehen oder ob sie in erster Linie auf die allgemeine Durchblutungsstörung im Sinne des Volhardschen Arteriolospasmus beim blassen Hochdruck zurückzuführen sind.

Deshalb haben wir 50 Fälle von Urämie und 50 Fälle von Hypertonie (meistens Nephrosklerosen) ohne Erscheinungen von Niereninsuffizienz einander gegenübergestellt und bei beiden Gruppen untersuchen wir besonders die Veränderungen des Eelektrokardiogramms.

Wir fanden bei Urämie, daß 78% der Fälle eine pathologische Veränderung der Herzstromkurve zeigten, und zwar, daß besonders die T-Zacke und das S—T-Stück verändert sind (72 Prozent). Das beweist uns, daß vorwiegend bei Niereninsuffizienz die Arbeitsmuskulatur des Herzens befallen ist, während das Reizbildungs- und das Reizleitungssystem weniger betroffen ist (Reizbildungsstörungen 24%, Reizleitungsstörungen 10%). In demselben Sinne sind auch bei den 50 Hypertoniefällen die Abweichungen des Aktionsstrombildes des Herzens untersucht worden.

Wir fanden auch hier fast dieselben Veränderungen des Herzens und beinahe in demselben Verhältnis wie bei der Urämie. Besonders ist auch hier das Arbeitsmyokard befallen. Veränderungen der T-Zacke und des S—T-Stückes in zwei und mehreren Ableitungen zeigten sich in 82%. Das Reizbildungs- und Reizleitungssystem ist auch hier, wie bei der Urämie, weniger betroffen, und zwar ergeben sich Reizbildungsstörungen in 22% und Reizleitungsstörungen in 16%.

Nach einer ausführlichen Prüfung der Krankengeschichte aller Einzelheiten des Krankheitsgeschehens und der Veränderungen der Herzstromkurven kamen wir zu dem Schluß, daß man dieselbe Ursache für die elektrokardiographischen

Veränderungen bei beiden Krankheiten annehmen muß, den Arteriolospasmus.

Unsere Meinung stützt sich besonders auf folgendes:

1. Auf den Sektionsbefund. Bei 50 Fällen von Urämie liegen 36 Sektionsprotokolle vor, und fast bei allen diesen Fällen fanden wir eine sklerotische Veränderung der Kranzgefäße und vereinzelte oder diffuse Herzmuskelschwielen. Das allein spricht für eine Durchblutungsstörung bei der Urämie.
2. Neben den anderen Fällen sprechen besonders zwei gegen urämische Intoxikation. Diese Fälle (45 und 47), bei denen die harnpflichtigen und aromatischen Substanzen im Blut die höchsten Werte erreichen, und während beide Patienten im urämischen Koma starben, zeigte das Elektrokardiogramm keine pathologische Veränderung. Die Sektion ergab keine Veränderung der Kranzgefäße und keine entzündliche oder sklerotische Erkrankung der Nieren.
3. Wir fanden keine Abhängigkeit der Schwere der Urämie und der Schwere der Herzmuskelschädigung in der Herzstromkurve.
4. Weil unter den Fällen, bei denen keine pathologische Veränderung im EKG erkennbar war, es sich meistens um Fälle handelte, denen keine entzündliche oder sklerotische Erkrankung der Nieren (welche mit einem Arteriolospasmus einhergeht — V o l h a r d) zugrund lag.
5. Besonders weil eine große Ähnlichkeit der Veränderungen der Herzstromkurven bei Urämie und bei Hypertonie besteht.
6. Niemals haben wir, während der letzten Tage und Stunden der Patienten, ein hohes und spitzes T gesehen, das für M i ß k e eine große Bedeutung als Intoxikationserscheinung hat.

Alle diese Ursachen beweisen uns, daß für die Myokardschädigung bei Niereninsuffizienz nicht die urämische Intoxikation, sondern eine Durchblutungsstörung, im Sinne der von B e c h e r angegebenen M y o d e g e n e r a t i o a n g i o s p a s t i c a die größte Rolle spielt.

Am Schlusse der Arbeit ist es mir eine angenehme Pflicht, für die gütige Überlassung des Themas und die Übernahme des Referats Herrn Professor Dr. A. Schittenhelm meinen ergebensten Dank abzustatten.

Den Herren Oberärzten Dr. A. Reuter und Dr. E. Francke gilt mein besonderer Dank für die liebenswürdige Unterstützung bei Anfertigung der Arbeit.

Lebenslauf.

Ich heiße Nikolaus Kadenas und bin am 13. Oktober 1910 in Samos (Griechenland) geboren, als Sohn des Alexander Kadenas und seiner Ehefrau Kalliopi Kadena, geb. Griweli. Meine ersten Lebensjahre verbrachte ich in Ägypten, weil mein Vater dort arbeitete. Das Gymnasium habe ich in Athen absolviert im Jahre 1928. Danach inskribierte ich an der Med. Fakultät der Universität Athen. Nachdem ich alle Prüfungen bestanden hatte, promovierte ich mit Auszeichnung im März 1934.

Seit 1931 arbeitete ich im Krankenhaus Ewagellismos in Athen und die zwei letzten Jahre hatte ich die Stelle des ersten Assistenzarztes (Internist) an der zweiten Med. Abteilung desselben Krankenhauses (Direktor: Dr. A. Floros). Seit Oktober 1938 arbeite ich zur weiteren Fortbildung in der II. Med. Klinik der Universität München bei Herrn Professor Dr. A. Schittenhelm.

Literatur.

1. Morawitz: Die Hypertention. Lehrbuch der inn. Medizin, von Bergmann. I, S. 401. Berlin 1936.
2. Scherf: Klinik und Therapie der Herzkrankheiten. Hypertention. S. 102.
3. Scherf: Lehrbuch der Elektrokardiographie. S. 71. Wien 1937.
4. Straub: Nierenkrankheiten und Urämie. Lehrbuch der inn. Med., von Bergmann. II, S. 48.
5. Dresler: Klinische Elektrokardiographie S. 139, vierte Auflage.
6. Schittenhelm: Anämie bei Nierenerkrankungen. Lehrbuch der inn. Medizin, von Bergmann. II, S. 273.
7. Boden: Elektrokardiographie. Vierte Auflage, S. 139.
8. Weber: Die Elektrokardiographie und andere graphische Methoden. S. 150, dritte Auflage. Berlin.
9. Mißke: Niereninsuffizienz und blasser Hochdruck im Aktionsstrombild des Herzens. Archiv für Kreislaufforschung, II, S. 267.
10. Mißke und Otto: Coronarinsuffizienz bei Anämie. Deutsch. Archiv f. Klin. Med., I, S. 180. 1937.
11. Volhard: Handbuch der inn. Medizin, 6. Band (I. u. II. Teil). Berlin 1931.
12. Volhard: Die Bedeutung der Augenuntersuchung für das Verständnis der Hochdruck- und Nierenerkrankungen. Klin. Wochenschr., S. 1745. 1934.
13. Becher: Veränderungen im EKG. bei Niereninsuffizienz und über Urämie bei Herzinsuffizienz. Klinische Woche, S. 554. 1934.
14. Becher: Lehrbuch der spez. pathol. Physiologie. Jena 1937. Über Urämie.
15. Becher und Tönges: 46. Kongreß der Deutsch. Gesellsch. für inn. Med. in Wiesbaden 1934. Z. Kreislaufforschung, 26. S. 359. 1934.
16. Uhlenbruck: Die Herzkrankheiten im Röntgenbild und EKG. 1936. Hypertonie und Herzhypertrophie.
17. Uhlenbruck: Verhandl. d. Deutsch. Gesellsch. f. inn. Medizin, 48, 1936.
18. Mahrzahn: Über Veränderungen der S—T-Strecke im Elektrokardiogramm bei blassem Hochdruck. Z. klin. Med. 128, S. 324. 1935.
19. Dietrich: Blutversorgung und Aktionsstrom des Herzens. Z. exper. Medizin, 90, S. 689. 1933.
20. Dietrich und Schwiegk: Angina Pectoris und Anoxie des Herzmuskels. Z. klin. Med., 125, S. 693. 1933.
21. Groß: Über die pathologische Schwankungsbreite des menschl. EKGes.
22. Freundlich: Über die Bedeutung der neg. Nachschwankung bei Rechts- und Linkstypus des Kamm. EKGs. Deutsch. Arch. für klin. Med., 177, S. 449. 1935.
23. Dunis und Korth: Linkshypertrophie in EKG. Deutsch. Archiv für klin. Medizin, 183, S. 320. 1938.
24. Bohnenkamp: Lehrbuch der spez. pathol. Physiologie. Jena 1937. Hypertonie.
25. Groedel: Untersuchung zur Durchschnittsform des EKG. von herzgesunden Menschen. Frankfurt a. M. 1920.

Druck von
J. Gotteswinter, München
Theatinerstraße 18